Aus dem Institute für gerichtliche Medicin
des
Hofrathes Prof. E. v. Hofmann in Wien.

Die fötalen
Kreislaufwege des Neugeborenen
und ihre Veränderungen nach der Geburt.

In besonderer Rücksicht auf Bedeutung und Verwertung derselben bei gerichtsärztlichen Untersuchungen.

Von

Dr. Albin Haberda,

Assistenten am Institute und k. k. Landesgerichtsarzte.

WIEN.
VERLAG VON JOSEF ŠAFÁŘ.
1896.

Alle Rechte vorbehalten.

8221.09

Inhalts-Verzeichnis.

Seite

Einleitung 5

Über die Mumification und den Abfall der Nabelschnur und die Bildung der Nabelnarbe 12

Über die Veränderungen an den Nabelgefäßen und die Bildung der Ligamenta vesicoumbilicalia und des Ligamentum teres 35

Blutung aus der Nabelschnur und dem Nabel 63

Über die Rückbildung des Ductus arteriosus und das Ligamentum arteriosum 70

Über die Rückbildung des Ductus venosus und das Ligamentum venosum 97

Schlussbemerkungen 101

Literatur 105

Erklärung der Abbildungen 111

Digitized by the Internet Archive
in 2015

https://archive.org/details/b21715701

Einleitung.

Die mannigfachen Fragen, welche die gerichtsärztliche Praxis aufwirft, führen den gerichtlichen Mediciner oft auf Gebiete, die fürs erste seinem Fache ziemlich ferne zu liegen scheinen; sie nöthigen ihn zum eingehenden Studium mancher Erscheinungen, deren genaue Erkenntnis eher einem anderen Zweige der Medicin zu obliegen scheint, während es doch die Eigenart der Bedürfnisse des Gerichtsarztes nothwendig macht, dass er selbst sich mit ihnen gründlich befasse.

Mag es also auch für den ersten Augenblick befremden, wenn im Folgenden die an den fötalen Circulationswegen nach der Geburt auftretenden Veränderungen vom Standpunkte des gerichtlichen Mediciners besprochen werden sollen, so werden doch die gelegentlich zu berührenden Einzelheiten zeigen, dass der Gerichtsarzt bei Leichenuntersuchungen in die Lage kommen kann, aus der genauen Untersuchung des Zustandes der fötalen Kreislaufwege für die Entscheidung und Auffassung des einzelnen Falles maßgebende Schlüsse zu ziehen.

Nur um Beispiele anzuführen, möge auf den Nabelschnurrest hingewiesen werden. Die Kenntnis der an demselben in den ersten Lebenstagen sich vollziehenden Veränderungen, sowie der an der Leiche eines neugeborenen Kindes auftretenden Erscheinungen ist für den Gerichtsarzt von überaus großer Wichtigkeit, wenn bei muthmaßlichem Kindesmorde die für das Forum so wichtige Frage an ihn gestellt wird: Gehört der kleine Leichnam einem — im Sinne des Gesetzes — neugeborenen Kinde an? Aus gleichem Grunde muss der ärztliche Sachverständige auch die an der Nabelhaut mit der fortschreitenden Abstoßung des Nabelschnurrestes einhergehenden Veränderungen kennen, um sie von ihnen ähnlichen, am Nabel auftretenden Leichenerscheinungen sicher unterscheiden zu können.

Die Veränderungen der Nabelschnur und des Nabels lassen uns nicht nur, wie wir noch sehen werden, schon bei der äußeren Besichtigung einer Kindesleiche entscheiden, ob das Kind, wenn es überhaupt lebend zur Welt gekommen war, nur kurze Zeit, etwa Stunden, oder ob es mehrere Tage gelebt habe, sie geben auch einen Anhaltspunkt für die approximative Bestimmung des auf mehrere Tage oder wenige Wochen ausgedehnten Lebens und können auch bei der Untersuchung lebend weggelegter und noch lebend aufgefundener Kinder nebst den anderen Zeichen für Altersbestimmungen in den ersten Lebenswochen benützt werden.

Namentlich in Hinsicht auf die dem Gerichtsarzte so häufig gestellte Aufgabe der Altersbestimmung schien es von Wert, die nach der Geburt am Nabel und an den fötalen Kreislaufwegen sich vollziehenden Involutionsvorgänge und ihren zeitlichen Ablauf zu studieren, um zu sehen, ob und inwieweit aus dem Grade dieser Rückbildung und ihrem Abschlusse Schlüsse auf das Alter des Kindes gezogen werden können.

Diese Untersuchungen schienen umsomehr berechtigt, als uns ja gerade für die ersten Lebenswochen und -Monate, innerhalb deren diese Involutionsvorgänge sich abspielen, sichere Behelfe für Altersbestimmungen fehlen.

Namentlich die sonst in der Zeit bis zum Abschlusse des Knochenwachsthums so wichtige Untersuchung des Skelettes hat für die hier ins Auge gefasste Lebenszeit, welche das Säuglingsalter bis zu wenigen Monaten oder etwa einem halben Jahre umfasst, nur wenig Bedeutung. Wenn auch gerade im ersten Lebensjahre das Längenwachsthum des Kindes am raschesten geschieht (v. Hofmann[1]), so ist doch die durch das Wachsthum bedingte Zunahme der Körperlänge schon mit Rücksicht auf die nach dem Fruchtalter und nach der allgemeinen Entwicklung variierende Länge neugeborener Kinder zu gering, um an sich allein eine Entscheidung über das extrauterine Alter zuzulassen, ja in den Fällen, in welchen sich die Frage um ein Alter von nur wenigen Tagen oder wenigen Wochen dreht, kann die Längenzunahme schon von vorneherein überhaupt nicht in Betracht gezogen werden. Auch die Untersuchung der einzelnen Skelettheile wird in den ersten Lebensmonaten für Altersbestimmungen nur ungenügende Anhaltspunkte bieten, wie auch v. Hofmann (l. c., pag. 774) betont. Wenn wir von der zwar relativ bedeutenden, doch für Altersbestimmungen in den ersten Wochen minderwertigen Größenzunahme des Schädels absehen, bleiben uns

am Schädel höchstens der Abschluss der seitlichen Fontanellen und das Verschwinden der Fuge zwischen den beiden Unterkieferhälften, sowie jener zwischen Corpus und Alae majores des Keilbeines (v. Hofmann[1] und Toldt[2]) als um die Mitte des ersten Jahres, doch oft auch erst später eintretende Veränderungen, und der nach der Hälfte des ersten Jahres erfolgende Durchbruch der Milchzähne übrig. An den Röhrenknochen wäre nur das Auftreten eines Ossificationskernes im Caput humeri bei 11—12 Wochen alten Kindern (Fagerlund[3]), im distalen Ende des Oberarmknochens, und zwar in der Eminentia capitata humeri, sowie im unteren Tibiaansatzknorpel nach dem dritten Lebensmonate und im Caput femoris um die Mitte des ersten Lebensjahres zu erwähnen. Nach Fagerlund findet man bei mehr als drei Monate alten Kindern auch in der Handwurzel, und zwar im Os capitatum und im Os hamatum, einen Knochenkern. Die besondere Größe der schon im Neugeborenen gebildeten Knochenkerne kann zwar für die Angabe, dass die vorliegende Leiche nicht die eines Neugeborenen sei, dienen, nicht aber für eine nähere Altersbestimmung verwendet werden.

Für diese Periode bieten uns die fötalen Wege mehrfache, nicht unwichtige Anhaltspunkte zur Altersbestimmung, und wenn auch, wie sich herausstellt, die an ihnen post partum eintretenden Rückbildungsvorgänge nicht in ganz constanter Weise und in scharf begrenzten Zeitabschnitten sich vollziehen, so kann doch aus dem Zustande der einzelnen, namentlich aber bei Berücksichtigung aller ein je nach dem einzelnen Falle mehr oder weniger verlässliches und brauchbares Resultat gewonnen werden.

Ihr Wert kann allerdings auch noch durch mehrfache andere Umstände gelegentlich eine arge Beeinträchtigung finden, so z. B. durch krankhafte Allgemeinzustände, welche den Rückbildungsprocess in den fötalen Kreislaufabschnitten, wie schon hier vorweg erwähnt sei, zu verzögern vermögen, hauptsächlich aber durch locale Entzündungsvorgänge, wie sie namentlich am Nabel und den Nabelgefäßen auftreten. In solchen Fällen, deren Spuren man häufig noch lange nach Abschluss des Entzündungsprocesses nachweisen kann, wird die Verwertung der am Nabel und den Nabelgefäßen erhobenen Befunde eine sehr unsichere. Dass natürlich auch die Fäulnis, besonders ein weiter gediehener Grad derselben, die Untersuchung der fötalen Kreislauforgane sehr erschweren, unsicher oder ganz unmöglich machen und so auch den Wert der aus ihrem Zustande zu entnehmenden Schlüsse beeinträchtigen wird, ist ein Nachtheil, der zwar groß, aber

in der Praxis deshalb weniger fühlbar ist, da in solchen Fällen die Untersuchung der Leiche häufig auch bezüglich der Todesursache keinen sicheren Aufschluss mehr geben kann, und deshalb im gegebenen Falle überhaupt die weitere gerichtliche Verfolgung, namentlich wenn sie auf den Sachverständigenbeweis gestützt werden soll, unmöglich sein wird.

Die an der Nabelschnur, am Nabel und an den fötalen Kreislaufwegen nach der Geburt stattfindenden Veränderungen haben also für die gerichtliche Medicin gewiss einige Bedeutung, die übrigens auch darin ihren Ausdruck findet, dass sich schon früh über diesen Gegenstand eine ganz ansehnliche Literatur gebildet hat, und dass wir ihn auch in allen maßgebenden Lehr- und Handbüchern der gerichtlichen Medicin, wenn auch nicht ausführlich, behandelt finden.

In den ersten Decennien unseres Jahrhunderts waren die Gerichtsärzte vielfach mit dem Studium der fötalen Kreislaufwege beschäftigt, ja es hat eine Zeit gegeben, da man, von irrigen Beobachtungen ausgehend, die am Gefäßapparate nach der Geburt erfolgenden Veränderungen als so rasch und constant eintretend annahm, dass man sie selbst für die Beantwortung der Frage, ob ein Kind post partum gelebt habe oder nicht, heranziehen wollte. Der bekannte J. Bernt,[4]) Professor der Staatsarzneikunde in Wien, war es, der in seinem im Jahre 1824 veröffentlichten Aufsatze „Über das Verfahren bei unseren Versuchen mit Leichen neugeborener Kinder zur Begründung einer zuverlässigen Lebensprobe nebst einigen medicinisch-gerichtlichen Fällen“ eine eigene Kreislaufprobe (Docimasia circuitus sanguinis) aufstellte. Diese sollte den Zustand des im neugeborenen Kinde bestehenden „besonderen Apparates im Herzen und in den benachbarten großen Blutgefäßen“ und die Veränderungen, die durch den ersten Athemzug im Blutkreislaufe gesetzt werden, berücksichtigen und aus dem unveränderten Zustande dieses besonderen Apparates auf den Tod der Frucht vor, aus dem veränderten auf den Tod nach Einsetzen des kleinen Kreislaufes schließen lassen. Bernt erwähnt, dass schon Meckel den Vorschlag gemacht habe, bei Vornahme der Lungenprobe auch den Ductus arteriosus zu berücksichtigen, und meint, dass seine neue Lebensprobe nicht nur die Resultate der Lungenprobe ergänzen, berichtigen und bestätigen könne, sondern dass sie auch zugleich anzeige, ob das untersuchte Kind nur einige Augenblicke, ob es mehrere Stunden oder Tage gelebt habe. Bernt zieht bei seiner Probe die Nabelarterie, die Nabelvene, den Sinus der Pfortader, den Ductus venosus, die Eustach'sche Klappe das Foramen ovale und den Ductus arteriosus in Betracht.

Auf seine Angaben und die Schlüsse, die er aus ihnen zieht, wird noch gelegentlich hingewiesen werden; hier sei nur jetzt schon bemerkt, dass er namentlich auf die Untersuchung des Foramen ovale und des Ductus arteriosus in unbegründeter Weise viel zu viel Wert gelegt hat, insoferne er aus ihrem Zustande schließen wollte, ob ein Kind todt zur Welt gekommen sei, ob es nach der Geburt wenige Augenblicke oder mehrere Stunden gelebt habe. Seine Lehre fand bald Widerspruch und schon zwei Jahre später (1826) sagt Mende[5]) in seinem Handbuche der gerichtlichen Medicin, er habe die von Bernt an den fötalen Kreislaufwegen einige Augenblicke nach der Geburt beobachteten Veränderungen nie gefunden und bezweifle die Richtigkeit der Beobachtungen Bernt's umsomehr, als die Verrichtungen der Placenta und des Nabelstranges nicht gleich nach der Geburt aufhören, sondern noch durch einige Minuten andauern. Auch Orfila[6]) hat Bernt's Angaben einer Nachuntersuchung unterzogen und war schon frühzeitig gegen dessen Ansichten und Schlussfolgerungen aufgetreten. Dennoch fanden sie in einzelne Bücher Aufnahme und wurden offenbar auch von den praktischen Gerichtsärzten gelegentlich über Gebür berücksichtigt, denn noch im Jahre 1845 äußert sich Cohen van Baren[7]) missbilligend über jene Obducenten, welche, um das selbständige Leben des Kindes nachdrücklich nachzuweisen, angeben, es seien die fötalen Wege bereits unwegsam gewesen, während doch das Offensein des eirunden Loches und des Botal'schen Ganges kein Gegenbeweis gegen das selbständige Leben seien. Er weist auch auf den Irrthum von Wildberg hin, der in seinem Lehrbuche der gerichtlichen Arzneikunde, da, wo er von der Untersuchung des Herzens nach angestellter Lungenprobe spricht, anführt, der gerichtliche Arzt habe auch darauf zu sehen, ob das eirunde Loch und der Ductus arteriosus ganz oder zum Theile verschlossen seien.

Heute sind zwar diese irrigen Ansichten unter allen berufenen Autoren verschwunden, und alle stehen auf dem Standpunkte Taylor's[8]) (1881), welcher sagt: La docimasie de la circulation doit être considérée comme sans utilité pour le médecin legiste. Immerhin scheint die Kenntnis der an den Circulationsorganen nach der Geburt sich vollziehenden Veränderungen, besonders was den zeitlichen Ablauf derselben anbelangt, weder unter den Gerichtsärzten noch unter den Kinderärzten eine besonders gründliche zu sein.

Die nachstehenden Darstellungen haben den Zweck, in zusammenfassender Weise nicht nur die Art der Veränderungen an

den fötalen Kreislaufwegen nach der Geburt auf Grund des bisher Bekannten und eigener Untersuchungen zu schildern, sondern auch den zeitlichen Ablauf der Veränderungen festzustellen, zumal gerade diese Seite der Frage für den Gerichtsarzt von Wichtigkeit ist. Hiebei sollen auch einschlägige Anomalien, wie sie namentlich die gewöhnliche Involution der Nabelgefäße und des Ductus arteriosus stören, ganz kurz Erwähnung finden und auch die noch immer nicht sichergestellte Frage, ob von den Nabelgefäßen regelmäßig ein functionierender Restcanal offen bleibe, soweit eigene Untersuchungen für ihre Beantwortung herangezogen werden können, erörtert werden.

Auf die Veränderungen des Foramen ovale wird im Folgenden nicht näher eingegangen werden, da der Verschluss desselben in allzu schwankenden zeitlichen Grenzen liegt, ja selbst bei Erwachsenen eine allerdings bedeutungslose Communication beider Atrien noch oft genug gefunden wird, so nach Klob[9]) in etwa 44%, nach Wallmann[10]) in 43%, nach Hinze[11]) in 23% aller Fälle. Auch ist der Fortgang des Verschlusses der zwischen dem Rande der Valvula und dem Limbus foraminis ovalis bestehenden Spalte, resp. dieses Canales, ein so ungleichmäßiger, dass aus der Größe der bestehenden Lücke, beziehungsweise der Weite des Canales, ein Schluss auf das Alter des Kindes nicht gezogen werden kann.

Hinze konnte den vollständigen Verschluss des Foramen ovale nicht vor Ende des zweiten Lebensjahres constatieren; ich sah ihn vereinzelt schon nach 2 und 4 Monaten erfolgt, doch scheint eine so frühe Verwachsung äußerst selten zu sein. Etwas häufiger wird sie gegen das Ende des ersten Jahres gefunden.

Bernt[4]) suchte auch in den post partum auftretenden Veränderungen des Foramen ovale Anhaltspunkte für die Beantwortung der Frage, ob und wie lange ein Kind nach der Geburt gelebt habe. Er fand, dass das eirunde Loch von seinem ersten Entstehen an bis zur Zeit der Reife der Frucht eine Drehung um seine Achse mache und diese nach der Geburt fortsetze. Die halbmondförmige Öffnung der Klappe liege in der ungeborenen Frucht am unteren Theile des Foramen, sei im neugeborenen Kinde, das bloß einige Augenblicke geathmet habe, schon etwas gegen die rechte Seite gerückt, in einem Kinde, das durch einige Wochen gelebt habe, rechterseits noch höher hinaufgestiegen, und liege in älteren Kindern ganz oben, so dass die Klappe nunmehr völlig umgekehrt sei.

Schon Mende[5]) (1826) und Kilian[12]) (1826) erwähnten, dass Bernt's Angaben nicht immer zutreffen und mahnen bezüglich

ihrer Verwendung bei gerichtsärztlichen Untersuchungen zur Vorsicht, so dass Bernt[13]) selbst später theilweise zurückgieng und nur bei dem Satze verblieb, dass bei todtgeborenen Früchten die Öffnung des Foramen ovale nie ganz oben und bei lebend zur Welt gekommenen nie ganz unten anzutreffen sei. Alle späteren Autoren sind mit Recht theils stillschweigend über Bernt's Lehre hinweggegangen, theils gegen sie ausdrücklich aufgetreten.

Dank der Liberalität meines verehrten Lehrers stand mir für meine Untersuchungen das reiche Leichenmaterial des Wiener gerichtlich-medicinischen Institutes voll zur Verfügung. Hiefür, sowie für die mir auch sonst gebotene Unterstützung sage ich Herrn Hofrath v. Hofmann auch hier meinen Dank. Auch Herrn Prof. Ferd. Hochstetter, der mir vielfach, namentlich bei der Herstellung der Injectionspräparate, behilflich war, bin ich dauernd zu Dank verpflichtet.

Über die Mumification und den Abfall der Nabelschnur und die Bildung der Nabelnarbe.

Noch in den ersten Decennien dieses Jahrhunderts war man der Meinung, dass die Vertrocknung des am abgenabelten Kinde verbliebenen Nabelstrangrestes ein vitaler Act, und der Befund eines mumificierten solchen Restes ein Beweis für das extrauterine Leben eines Kindes sei. Diese irrige Ansicht wurde besonders von Orfila[6]) vertreten, der sich hiebei auch auf andere gewichtige Autoren, wie z. B. Billard, berief und in seinem Lehrbuche*) nach einer ausführlichen Begründung seiner Behauptung zu dem Schlusse kommt, ein Kind, an dessen Leiche man den Nabelstrangrest vertrocknet, abgeplattet, schwärzlich und verschrumpft finde, müsse wenigstens einen Tag gelebt haben, weil ein solcher Zustand unmöglich eine Wirkung der Leiche sein könne; an der Leiche soll nicht Vertrocknung, sondern Fäulnis der Nabelschnur erfolgen. Derselben Ansicht war auch Hervieux.[14]) Man hatte also ganz vergessen, was schon Albrecht v. Haller[15]) gelehrt hatte. Dieser sagt in seinen Vorlesungen über die gerichtliche Arzneiwissenschaft (II. Bd., 2. Theil, pag. 2): „Eine blutreiche, knotichte, weiße Nabelschnur bezeichnet ein Kind, welches sowohl lebt als auch sein Leben fortsetzen kann. Hingegen eine gelbe, welke, runzlichte, faule und leicht zertrennliche Nabelschnur deutet an, dass ein Kind schon vor der Geburt gestorben ist. Inzwischen sind doch die Runzeln der Nabelschnur eine trügliche Sache. Durch die Luft kann die Nabelschnur leicht trocknen und auf andere Weise verdorben werden. Die Nabelschnur lehrt uns bloß, ob ein Kind schon lange todt ist, nicht aber, ob es in der Geburt umkam . . . . .“ Einfache Versuche überzeugten denn auch Güntz

*) l. c., I. Bd., pag. 56 u. ff.

(1827), Elsässer (1841), Meckel (1853) u. a. von der Unrichtigkeit der Anschauungen Orfila's und lehrten, dass der Vorgang der Vertrocknung der Nabelschnur ein rein physikalisches Phänomen sei, das an dem von der Ernährung ausgeschlossenen Nabelstrangreste des lebenden Kindes in der gleichen Weise zustande komme, wie an der Kindesleiche, vorausgesetzt, dass die äußeren Bedingungen für die Vertrocknung gleich günstige seien.*) Seither wurden über diesen Gegenstand vielfach noch Untersuchungen, selbst bis in die jüngste Zeit hinein, angestellt, und es sind die Schlüsse, die man aus dem Befunde einer frischen, einer vertrockneten und einer faulen Nabelschnur ziehen dürfe, festgestellt worden. Wir wissen heute, dass an der Leiche bei günstigen Bedingungen, beim Liegen derselben an freier, bewegter oder trockener Luft schon innerhalb weniger Stunden der Nabelstrangrest vollständig vertrocknen und in einen schmalen, band- oder schnurartigen, harten, braunen oder schwärzlichen, zähen Körper sich umwandeln könne, und dass dies sowohl an todtgeborenen als unmittelbar oder nach wenigen Stunden verstorbenen Kindern in gleicher Weise erfolgen könne.

Sind dagegen die äußeren Bedingungen der Fäulnis günstig, so kann diese natürlich auch am Nabelstrangreste erfolgen und schreitet an diesem weichen und wasserreichen Gewebe zumeist rasch fort, wobei die Schnur missfärbig, matsch, stinkend wird und von Fäulnisblasen durchsetzt erscheinen kann. Der Gang der Fäulnis kann übrigens an der Nabelschnur durch Änderung der äußeren Bedingungen ebenso wie an anderen Geweben unterbrochen werden, so dass ein in Fäulnis begriffener Nabelstrang schließlich unter geänderten Bedingungen noch vertrocknen und mumificieren kann, ohne dass das schließliche Aussehen des vertrockneten Stranges dessen ursprüngliche Fäulnis mehr erkennen ließe. Wir wissen, dass andererseits auch die Vertrocknung unterbrochen werden kann, wenn Verhältnisse eintreten, die ihrem weiteren Fortgange hinderlich sind, und dass auch eine ganz mumificierte Nabelschnur in feuchter Luft allmählich, im Wasser oder einer anderen Flüssigkeit schon innerhalb eines Tages, ja sogar in wenigen Stunden vollständig erweichen und fast bis auf das frühere

*) Trotzdem scheint diese in allen modernen Lehrbüchern der gerichtlichen Medicin ausdrücklich angeführte Thatsache nicht allgemein bekannt zu sein. Wenigstens behauptet Tschamer[16]) noch im Jahre 1875, dass bei todtgeborenen oder bald nach der Geburt verstorbenen Kindern die Nabelschnur nicht vertrockne, sondern faule. Auch Bednař war, wie Stutz[17]) erwähnt, derselben Ansicht.

Volumen zurückkehren kann. Letztere Thatsache hat insoferne Bedeutung, da, wie namentlich Casper[18]) hervorhob, bei einer aus einem Flüssigkeit hältigen Canale, Aborte u. dgl. herausgezogenen Kindesleiche der Befund einer ganz oder theilweise mumificierten Nabelschnur beweisen kann, dass das Kind nicht unmittelbar nach der Geburt in diese Flüssigkeit gekommen und darin belassen worden sei, weil sonst die Schnur nicht mumificiert wäre. Auch schließt eine mumificierte Schnur die Annahme aus, dass die Leiche längere Zeit in der Flüssigkeit verweilte. Andererseits beweist natürlich auch eine weiche Nabelschnur bei Wasserleichen nicht den Tod unmittelbar oder doch kurze Zeit nach der Geburt, weil die selbst während des Lebens erfolgte vollständige Vertrocknung im Wasser wieder verschwinden konnte, wie schon Trezzi und Vitadini[19]) erwähnen.

Eine völlig vertrocknete Nabelschnur bekommt trotz tagelangem Aufweichen, ob dies nun in kaltem oder warmem, in fließendem oder stehendem Wasser geschieht, zumeist nicht mehr die frühere Turgescenz und Dicke und das glänzende Aussehen einer frischen Schnur. Es gilt dies sowohl für am lebenden als am todten Kinde vertrocknete Schnüre. Kæufer[20]) irrt gewiss, wenn er in dem Aussehen aufgeweichter Schnüre einen auffallenden Unterschied der Farbe und der wieder erreichten Dicke gefunden haben will, je nachdem die Schnur an der Leiche oder am lebenden Kinde mumificiert gewesen war.

Ist eine Nabelschnur einige Wochen, Monate oder gar Jahre vertrocknet gelegen, dann quillt sie im Wasser nur mehr wenig auf, wie mich Versuche mit solchen schon lange, selbst durch Jahre, im Museum aufbewahrten Nabelstrangstücken lehrten; sie werden zwar weich, bleiben aber mehr oder weniger platt, dünn und schmutzigbraungelb, selbst wenn sie mehrere Tage lang in fließendem Wasser gelegen sind.

Dass noch nicht völlig mumificierte Schnüre rasch wieder weich und frischen Schnüren neugeborener Kinder täuschend ähnlich werden können, ist für den Gerichtsarzt von Bedeutung, wie in letzter Zeit auch Doktor[21]) hervorhob. Man könnte gegebenen Falles ein älteres Kind beim äußeren Adspectus für ein neugeborenes halten, zumal ja der Perlmutterglanz frischer Schnüre an Leichen Neugeborener, wenn sie einige Zeit der Luft ausgesetzt waren, ebenso fehlt, wie zumeist an im Wasser wieder erweichten, schon theilweise mumificiert gewesenen Schnüren.

Mit der Eintrocknung des Nabelschnurrestes gehen am lebenden Kinde Veränderungen am Cutisnabel einher, deren genaue Kenntnis für den Gerichtsarzt von großem Werte ist.

Die Güte meines verehrten Lehrers und früheren Chefs, des Herrn Prof. Friedrich Schauta, ermöglichte es mir, diese Vorgänge durch Monate in seiner Klinik zu studieren. Die Beobachtungen wurden selbstverständlich an Kindern gemacht, deren Nabelstrangrest in der bekannten üblichen Weise mit einem Wattebäuschchen locker bedeckt, nach oben und seitlich umgelegt und mittelst der Nabelbinde an den Körper fixiert war.

Fast in allen Fällen kann man schon während der ersten zwölf Stunden nach der Geburt an der Nabelschnur des lebenden Kindes Veränderungen beginnen sehen, die in ihrem schließlichen Fortgange zur vollständigen Eintrocknung derselben zu führen pflegen. Ihr Beginn macht sich dadurch kenntlich, dass die succulente und am eben geborenen Kinde perlmutterartig glänzende Nabelschnur ihren Glanz verliert und matt erscheint, eine Veränderung, die offenbar durch das Eintrocknen der Amnionscheide bedingt ist, und die ich häufig schon 3 bis 5 Stunden nach der Geburt und zumeist gleichmäßig am ganzen Nabelstrangreste ausgebildet sah, die constant aber erst an 12—18 Stunden alten Kindern in Erscheinung kommt. Gleichzeitig mit dem Glanze verliert die Schnur ihre Succulenz, ist nicht selten etwas plattgedrückt, und in der zweiten Hälfte des ersten Lebenstages sieht man zuweilen ein oder das andere Stück der Schnur durch von den Gefäßen aus imbibiertes Blut röthlich verfärbt. Manchmal schon in der zweiten Hälfte des ersten Lebenstages, zumeist erst am zweiten Tage, beginnt die eigentliche Vertrocknung sichtbar zu werden, die keineswegs, wie dies fast alle Autoren annehmen, vom freien Ende des Strangrestes beginnt, sondern von irgend einer Stelle, jedenfalls dort ihren Anfang nimmt, wo eben die Bedingungen für die Abdunstung am ehesten und besten gegeben sind, wobei man sehr häufig sehen kann, dass die dem Kindeskörper längere Zeit angelegene Seite der Schnur später vertrocknet. Nicht selten tritt die Vertrocknung von verschiedenen Stellen aus gleichzeitig, häufig von einem blutig imbibierten Stücke der Nabelschnur aus auf, wobei dieser Theil dünner, flacher, derber, undurchsichtig und anfänglich schmutzigbraungelb, später gelbbraun erscheint und nicht selten die Gefäße als dunkelbraune oder schwarze Streifen durchscheinen lässt.

Gegen das Ende des zweiten Lebenstages sind die Mumificationserscheinungen zumeist schon weiter gediehen, erstrecken sich jedoch nicht immer schon über den ganzen Strangrest, indem einzelne Theile, besonders der basale, dem Nabel anliegende Theil

noch feucht, wenn auch schon matt und minder succulent erscheint, während der größere Theil schon geschrumpft, gelb oder bräunlich verfärbt ist. Doch manchmal ist die völlige Vertrocknung schon um diese Zeit perfect, ja, ich sah dies selbst schon an 27 und 31 Stunden alten Kindern.

Da die Vertrocknung des Nabelstranges eine rein physikalische Erscheinung ist, so wird sie natürlich je nach äußeren Umständen auch häufig zu verschiedenen Zeiten beginnen, und so kommt es denn thatsächlich vor, dass man selbst noch am zweiten Tage eine zwar matsche und gelbliche, doch überall noch feuchte Nabelschnur vereinzelt antrifft; ich selbst sah sie nach 34, 38, 41 und einmal selbst nach 53 Stunden weich, sulzig, von grauer oder graublauer Farbe, ohne dass auffällige Zersetzungserscheinungen, übler Geruch u. dergl. bestanden. Auch kann die verschiedene Dicke der Schnur auf den Beginn und Fortgang der Vertrocknung Einfluss nehmen, weshalb man relativ häufiger bei starken Kindern die dicken, an Wharton'scher Sulze reichen Schnüre noch am zweiten Tage in größerem Antheile ganz weich vorfindet, als bei kleinen und schwächlichen oder gar frühgeborenen Kindern und deren dünnen, substanzarmen Schnüren, ein Unterschied, der auch bei der postmortalen Vertrocknung unter gleichen äußeren Verhältnissen sich häufig geltend macht. Auch kann man sehen, dass Stellen der Schnur, an denen die Sulze in der bekannten Form der falschen Knoten in größerer Menge angehäuft ist, noch weich und grau erscheinen, während die dünneren Strangantheile schon ziemlich trocken und gelblich oder bräunlich sind.

Am dritten Lebenstage ist die Vertrocknung indes in der Mehrzahl der Fälle so weit vorgeschritten, dass der ganze Nabelstrangrest in einen stark geschrumpften, zähen, braunen oder schwarzbraunen, platten, vielfach gedrehten Körper verwandelt ist, dessen centrales Ende meist in Form einer unregelmäßig rundlichen, scheibenartigen Verbreiterung endet. Unter dieser Scheibe sieht man, wenn man den vertrockneten Strang etwas abhebt, in den ersten Tagen noch sehr häufig einen kleinen, grauen oder graugelben, schmierigfeuchten, meist nur wenige Millimeter, selten einen Centimeter hohen Rest, der in der grubigen Vertiefung des Cutisnabels sich verbirgt und kegelförmig gegen die Platte zuläuft. Von da an pflegt die Nabelschnur weiter keine wesentlichen Veränderungen durchzumachen, nur wird sie noch dunkler, härter und vollständig trocken, wenn sie dies nicht schon am Ende des dritten Tages war.

Das Gesagte gilt für die Mehrzahl der Fälle und für Kinder, bei denen, wie es in der Klinik der Fall ist, durch sorgfältige Reinhaltung, Bedeckung des Nabels und Fixierung mit einer Leinwandbinde für die Mumification des Strangrestes günstige Verhältnisse bestehen. Trotzdem kommt es nicht selten vor, dass die Eintrocknung nicht rasch und nicht vollständig erfolgt, dass der Nabelschnurrest entweder gleich von Beginn an feucht bleibt, am zweiten Tage übelriechend, missfärbig, schmutzig-rothbraun und schmierig-weich erscheint und bis zu seinem Abfalle in gleicher Weise sich präsentiert. In manchen Fällen tritt übrigens nach einem solchen Stadium doch noch in normaler Weise die Eintrocknung ein. Diese Erscheinungen der fauligen Zersetzung können auch, wie ich das nicht selten sah, erst am zweiten und selbst dritten Tage einsetzen, nachdem die gewöhnliche Eintrocknung schon begonnen hatte, doch sieht man sie nie mehr erfolgen, wenn der Strangrest schon vollständig trocken und verschrumpft ist. Sie ist natürlich nur durch äußere Verhältnisse bedingt, tritt bei kräftigen Kindern so gut ein wie bei schwächlichen, und wenn auch eine dicke Nabelschnur schon wegen ihres größeren Feuchtigkeitsgehaltes eher zu einer solchen Zersetzung disponieren mag, so konnte ich doch ein häufigeres Auftreten dieses Processes an dicken, saftigen Nabelschnüren nicht constatieren. Dagegen fiel mir wiederholt auf, dass auf einem und demselben Wochenzimmer gleichzeitig mehrere Kinder am zweiten oder dritten Tage solche Veränderungen der Nabelschnur zeigten, was eben auf das gleichzeitige Einwirken äußerer Schädlichkeiten zurückzuführen ist. Möglicherweise können dafür länger dauernde Bäder der Säuglinge (Doktor[21]) oder nicht genügende Reinhaltung verantwortlich gemacht werden. Übrigens nehmen dabei die noch zu schildernden Abstoßungserscheinungen am Hautnabel häufig ihren normalen Fortgang, und pflegt deshalb der schließliche Abfall der Schnur nicht wesentlich und nicht immer verzögert zu sein. Dass aber solche Zersetzungsvorgänge durch die erhöhte Möglichkeit einer Infection der Nabelwunde und der intraabdominalen Nabelgefäße für das Kind von großer Bedeutung sind, unterliegt wohl keinem Zweifel.

Schon frühzeitig treten an dem die Insertion der Nabelschnur fast bei jedem Kinde cylindrisch auf eine Strecke von oft 1 *cm* überkleidenden Cutisnabel Veränderungen auf, die die Abstoßung des Nabelschnurrestes einleiten und endlich herbeiführen.

Ehe ich auf deren Schilderung eingehe, möchte ich die Gefäßanordnung dieses Hautgebietes kurz einfügen, die hauptsächlich durch die Untersuchungen Hyrtl's[22]) festgestellt ist.

Der Nabel wird von Gefäßanastomosen umschlossen, die von Zweigen der Gefäße der vorderen Bauchwand, der Harnblase und der Leber gebildet werden, und die Hyrtl als Circulus arteriosus umbilicalis beschreibt. Dieser Gefäßkranz liegt im subperitonealen Bindegewebe der Nabelgegend und sendet zum subcutanen Bindegewebe des Nabels Zweigchen, die sich in dem Nabelhauttrichter in Capillaren auflösen und so an der Grenze des Cutisnabels und der gefäßlosen Scheide des Nabelstranges einen capillaren Gefäßkreis bilden, den Hyrtl zum Unterschiede von dem inneren, subperitonealen den äußeren, subcutanen nennt. Dem inneren arteriellen Gefäßkranze entspricht eine das Blut in die Bauchdeckenvenen abführende kreisförmige Venenanastomose. Ähnlich ist die Beschreibung, die Robin[23]) noch vor Hyrtl von der Gefäßanordnung im Hautnabel gibt.

Oft schon zwei Stunden nach der Geburt kann man sehen, dass der äußerste an die Nabelschnur grenzende Rand des Cutisnabels in der Breite von 1—2 *mm* rosaroth erscheint, welche Röthe selten erst nach 5—8 Stunden eintritt, um diese Zeit vielmehr, namentlich bei gesunden kräftigen Kindern, schon eine Ausdehnung von 2—3 *mm* und darüber besitzt, sehr deutlich und lebhaft erscheint, während der Rand selbst etwas geschwellt, ja manchmal fast wie ödematös aussieht. Diese Schwellung und Röthung nimmt im Laufe des ersten Lebenstages zu, wird später etwas düster, schmutzigroth, breitet sich aus und tritt namentlich an der oberen Circumferenz des Nabelhauttrichters deutlich hervor, doch erstreckt sie sich nach meinen Erfahrungen nie über die ganze Höhe des Hautnabels, wie Runge[24]) angibt. Gleichzeitig mit dieser Veränderung des Randes oder bald nach ihr sinkt der am neugeborenen Kinde fast faltenlos abstehende Cutisnabel ein, wird etwas faltig, an seiner Basis, da, wo er in die Bauchhaut übergeht, bekommt er zumeist eine leichte concentrische Einziehung, zugleich erscheint die untere Peripherie seines an die Nabelschnur grenzenden Randes fast in allen Fällen schon in den ersten Stunden, noch deutlicher im Laufe des ersten und am zweiten Tage nach innen umgeschlagen, so dass, wenn man den Nabelstrangrest kopfwärts umschlägt, der Cutisnabel namentlich an der unteren Seite verkürzt erscheint und sich hier durch eine halbmondförmige Falte gegen die Nabelschnur begrenzt. Noch auffallender wird dies, wenn am zweiten Tage die Schwellung und Röthung, namentlich der oberen Hälfte des Cutisnabels, an Deutlichkeit zugenommen hat, und der hiedurch gebildete Wulst seitlich in die untere, stark nach einwärts eingestülpte Falte übergeht. Fürs erste sieht es um diese Zeit aus,

als beschränke sich die Röthung auf die obere Hälfte des Cutisrandes, und nur wenn man den Nabelstrangrest aufhebt, sieht man, dass auch der untere eingeschlagene Rand geröthet ist, nur ist hier die Röthung nicht so lebhaft und mehr auf den Übergangsrand beschränkt, der dadurch und da er zugleich mit etwas seröser oder schleimiger Feuchtigkeit bedeckt ist, schleimhautartig erscheint.

Diese Einstülpung des Randes erkläre ich mir aus der post partum auftretenden Contraction und Retraction der an Muskelfasern so reichen Nabelarterien, mit welcher Erklärung auch das frühzeitige Auftreten der Erscheinung nach der Geburt und das Zunehmen der Einstülpung im Laufe des ersten und der nächstfolgenden Tage übereinstimmt. Übrigens war diese ja sehr auffällige Veränderung schon von früheren Untersuchern gesehen und beschrieben worden, und einzelne haben sie auch mit der Retraction der Nabelgefäße in Zusammenhang gebracht, wie u. a. Stutz.[17]) Doch könnte man nach der Schilderung des letzteren meinen, es werde der ganze Hautnabel intussuscipiert, während dies doch an der Basis nur in geringem Grade geschieht und sonst hauptsächlich an der unteren Hälfte des freien Cutisrandes in Erscheinung tritt. Befremdend ist es, dass Elsässer,[25]) wiewohl sich seine Schilderungen entschieden auf zahlreiche eigene Beobachtungen gründen, gerade im Gegentheile angibt, dass der Rand des Bauchhautcylinders, wenn er sich röthet und dabei wulstiger wird, nach auswärts gebogen sei, während er unmittelbar nach der Geburt gleichsam nach einwärts gestülpt erscheine. Allerdings scheint es, dass er das richtige gesehen und sich nur undeutlich ausgedrückt habe, denn er setzt dann hinzu, dass dies hauptsächlich das obere Segment des Nabels betreffe, und dass die Nabelschnur „tief in den Cylinder eingesenkt“ erscheine. Erst bei Schilderung der Veränderungen am 4. Tage erwähnt er, dass die untere Bauchhautfalte einwärts gekehrt sei. Übrigens sagt auch Hohl,[26]) der geröthete Nabelhautrand werde gleichsam nach außen gebogen.

Setzt sich, wie dies nicht gar selten der Fall ist, die Cutis vom Rande des Hautcylinders an irgend einer Stelle der Peripherie noch zungenförmig auf die Nabelschnurscheide fort, so ist auch dieser Fortsatz immer deutlich geröthet und erscheint dabei wegen seiner Dünne schleimhautartig.

Am zweiten und dritten Tage ist die Röthung und Schwellung des Hautnabels am meisten ausgesprochen. Ist um diese Zeit die Mumification des Nabelschnurrestes vollendet

und setzt derselbe in Form einer Platte gegen den Bauch ab, so kann man namentlich im oberen Antheile meist schon eine furchenartige Vertiefung zwischen Cutis und Nabelschnur erkennen. An der Unterseite bleibt, wie gesagt, ein mehrere Millimeter bis selbst 1 *cm* langes Stück der Nabelschnur meist etwas feucht, schmutziggrau und ist mehr oder weniger tief in den Bauchhautcylinder eingezogen, so dass die bei vollendeter Mumification gebildete basale Platte nicht ringsum eine runde Begrenzung aufweist, sondern an der Unterseite undeutlich wird und gegen diesen feuchten Theil sich absetzt. Innerhalb des Gewebsrestes zwischen Cutis und Platte, also hauptsächlich an der Unterseite, sowie im Inneren des Bauchhautcylinders findet demnach keine gänzliche Vertrocknung statt; dieser Anfangstheil der Nabelschnur ist vielmehr im weiteren Verlaufe einem Zerfalle unterworfen, wobei er zu einer pulpös-weichen, schmutziggrauen Masse wird, welche die basale Scheibe des vertrockneten Schnurrestes vom Cutisnabel trennt, und in der man, wenn man den mumificierten Strang etwas erhebt, an der Unterseite die Anfangsstücke der Nabelarterien deutlich als zwei längliche Wülstchen vortreten sieht. Diese Masse zeigt im gefärbten Deckglaspräparate nebst einer verschieden reichlichen Menge mannigfacher Coccen und Stäbchen*) stets Eiterzellen und nicht näher bestimmbaren Gewebsdetritus. Innerhalb dieser Schichte findet die Abstoßung des Nabelschnurrestes statt. Die furchenartige Vertiefung zwischen dem gerötheten Hautnabelrande und der vertrockneten Nabelschnur wird oben immer tiefer, ist von der weichen, schmierigen, grauen Gewebspulpa oder von schleimig-eitrigem Secrete erfüllt, indes an der Unterseite das Gewebe immer mehr zerfällt, wodurch die von den Arterien gebildeten Strängchen deutlicher vortreten, bis endlich das Zwischengewebe immer dünner wird, ein Gefäß nach dem anderen durchtrennt erscheint, und schließlich der Nabelschnurrest nur mehr an einem ganz dünnen, fädigen Gewebsreste hängt, der dann spontan oder bei der geringsten Gewalt abreißt. Sehr häufig konnte ich beobachten, wie die Trennung der Gefäße allmählich erfolgte. An der Vene sieht man dies selten, weil sie durch die oben ziemlich fest anliegende basale Scheibe des mumificierten Stranges gedeckt ist, dagegen hatte ich an den an der Unterseite mehr freiliegenden Arterien sehr häufig Gelegenheit, die Abstoßung zu verfolgen. Zuerst tritt an einem oder an beiden

*) Siehe über die Mikroorganismen des Nabelstrangrestes die Arbeit mit gleichem Titel von Cholmogoroff; Zeitschrift für Geburtshilfe und Gynäkologie. Bd. 16, Heft 1.

Arterienwülstchen eine schmutzigröthliche, stecknadelkopfgroße Verfärbung auf, in der man später bei scharfem Zusehen eine feine Lücke entdecken kann, aus der nicht selten ein dicklicher, meist bräunlicher Tropfen Blutes vorquillt. Allmählich wird dieses kleine, unregelmäßige Loch größer, und schließlich umfasst die Durchtrennung die ganze Circumferenz des Gefäßes.

Dass die geschilderten, an der Unterseite des Nabels im nicht ganz vertrockneten basalen Theile des Nabelschnurrestes vortretenden Wülste wirklich die Arterien sind, davon konnte ich mich vielfach an Leichen mehrere Tage alter Kinder überzeugen. Oft fand ich nämlich an Leichen diese beginnende Abtrennung der Gefäße und konnte von der kleinen Lücke aus mit der Sonde in das Lumen der Arterien eindringen. Die Abstoßung erfolgt indes nicht immer an beiden Arterien gleichzeitig, oft ist das eine Gefäß schon ganz durchtrennt, während das andere noch unversehrt erscheint. Auch ist es nicht selten, dass bei der Abtrennung, wenn sie nicht hart am Nabel erfolgt, von der einen oder selbst von beiden Arterien ein $^1/_2$—1 *cm* langer Stumpf stehen bleibt, der dann nach Abfall der Schnur aus der Nabelwunde vorragt, anfänglich weich und geröthet erscheint, allmählich eintrocknet, hart wird und schließlich, wenn die Wände der Nabelwunde sich noch mehr einziehen, abfällt. Während der Abtrennung der Gefäße erscheint das Secret der Nabelwunde nicht selten bräunlich, und es finden sich dann in ihm auch mehr oder weniger gut erhaltene Blutkörperchen und „Schatten“.

Die Abstoßung der Nabelschnur erfolgt nach all dem durch eine demarkierende Entzündung, welche vom Rande des Hautnabels, bzgsw. von dem äußeren kleinen Nabelgefäßkranze ausgeht, und verläuft unter zumeist geringer, nur unter pathologischen Verhältnissen nicht unbedeutender Eiterung. Der Vorgang ist ganz analog jenem, durch den abgestorbenes Gewebe überhaupt vom gesunden vascularisierten Gewebe abgestoßen wird. Ich stimme in diesem Punkte mit Stutz[17]) und mit Runge[24]) überein, nicht aber mit Meckel[27]) und nicht mit C. Hennig,[28]) welch letzterer für die nach ihm nicht immer eintretende Eiterung eine Zerrung der Nabelschnur beim Aufwärtslegen und Befestigen derselben verantwortlich machen will.

Eine so ideale Art der Abstoßung, wie sie Epstein[29]) als die Norm ansieht, die ohne sichtbare Entzündung am Nabel ablaufen soll, sah ich nie. Man muss also den geschilderten Process als die Regel auffassen, zumal er ohne Schaden für das Kind abzulaufen pflegt.

Der Tag des Nabelschnurabfalles variiert ziemlich stark.

Von 155 Kindern, die ich während ihres Aufenthaltes in der Klinik täglich untersucht habe, fiel der Nabelschnurrest ab:

Am	2.	Tage	.	.	bei 4	Kindern,
„	3.	„	.	.	„ 28	„
„	4.	„	.	.	„ 47	„
„	5.	„	.	.	„ 39	„
„	6.	„	.	.	„ 22	„
„	7.	„	.	.	„ 9	„
„	8.	„	.		„ 5	„
„	9.	„	.	.	„ 1	Kinde.

Der Abfall erfolgte also am häufigsten am 4. und 5. Tage, denen sich in absteigender Reihe der 3., 6., 7., 8., 2. und 9. Tag des Lebens anschließen.

Einmal sah ich den Nabelschnurrest an der Leiche eines 10 Tage alten Kindes noch mittelst der Gefäße haften. Das Kind war schwächlich, doch 51 *cm* lang und war an eitriger Meningitis nach eitriger Bronchitis gestorben. Der Nabel und die Nabelgefäße waren frei von Infection.

In den Lehrbüchern finden sich meist die Angaben Elsässer's angeführt, der 130 Fälle zusammenstellte. Ich füge seine Angaben und die einiger anderer Autoren hier an:

Elsässer (130 Kinder).

Abfall	am	4.	Tage	.	.	10mal,
„	„	**5.**	„	.	.	**40** „
„	„	**6.**	„	.	.	**55** „
„	„	7.	„	.	.	16 „
„	„	8.	„	.	.	5 „
„	„	9.	„	.	.	3 „
„	„	10.	„	.	.	1 „

Winckel[30]) (100 Kinder).

Abfall	am	2.	Tage	.	.	17mal,
„	„	**3.**	„	.	.	**49** „
„	„	**4.**	„	.	.	**24** „
„	„	5.	„	.	.	9 „
„	„	6.	„	.	.	1 „

Haake[31]) (94 Kinder).

Abfall	am	2.	Tage . . .	2mal,
„	„	3.	„ . . .	19 „
„	„	**4.**	„ . . .	**30** „
„	„	**5.**	„ . . .	**32** „
„	„	6.	„ . . .	10 „
„	„	7.	„ . . .	1 „

Gregory[32]) (56 Kinder).

Abfall	nach	dem	3. Tage . .	2mal,
„	„	„	**4.** „ . .	**18** „
„	„	„	**5.** „ . .	**21** „
„	„	„	6. „ . .	11 „
„	„	„	7. „ . .	4 „

Théas[33]) (76 Kinder).

Bei Kindern von 2000—3000 *g*:

Am	3.	Tage	1mal	} im Mittel 6 Tage und 2 Stunden.
„	4.	„	5 „	
„	5.	„	11 „	
„	6.	„	8 „	
„	7.	„	3 „	
„	9.	„	2 „	

Bei Kindern von 3000—4000 *g*:

Am	2.	Tage	5mal	} im Mittel 4 Tage und 2 Stunden.
„	3.	„	11 „	
„	4.	„	9 „	
„	5.	„	11 „	
„	6.	„	5 „	
„	7.	„	1 „	
„	8.	„	1 „	

Bei Kindern über 4000 *g*:

Am	3.	Tage	1mal	} im Mittel 4 Tage.
„	4.	„	1 „	
„	5.	„	1 „	

Babanasjantz[34]) (150 Kinder).

Abfall	zwischen	74— 84	Stunden	. 26mal	(17·3%),
„	„	**84— 96**	„	. **44** „	(29·3%),
„	„	**96—108**	„	. **51** „	(34·0%),
„	„	108—120	„	. 13 „	(8·6%),
„	„	120—132	„	. 13 „	(8·6%),
„	„	132—144	„	. 2 „	(1·3%),
„	nach	144	„	. 1 „	(0·66%).

Copasso.[35])

Bei Kindern von 2250—2750 *g* zwischen 5. und 19. Tage, meist am 8. Tage.

Bei Kindern von 2750—3250 *g* zwischen 3. und 12. Tage, meist am 6. Tage.

Bei Kindern über 3250 *g* zwischen 3. und 10. Tage, meist am 5. Tage.

Roesing[36]) (97 Kinder).

Abfall	am	6. oder	7.	Tage	. 45mal,
„	„	3. „	5.	„	. 29 „
„	„	8. „	10.	„	. 21 „
„	nach dem		10.	„	. 2 „

Frank[37]) fand bei Beobachtung des Abfalles an 100 Kindern, dass die Schnur durchschnittlich erst am 8. Tage abfalle.

Die Zeit des Nabelschnurabfalles scheint besonders von der am Cutisnabel erfolgenden demarkierenden Entzündung abzuhängen, die wieder von dem Allgemeinzustande des Kindes hauptsächlich beeinflusst wird. Insoferne haben die Autoren recht, welche sagen, dass bei unreifen Kindern der Abfall häufig später erfolge, doch trifft dies nicht immer zu. So sah ich bei einem 46 *cm* langen und 2600 *g* schweren Kinde die Nabelschnur schon am 2. Tage abfallen, nachdem schon 7 Stunden nach der Geburt deutliche Röthung und Schwellung des Cutisnabels sich eingestellt hatten. Auch fanden sich unter den 28 Kindern, bei denen der Abfall am 3. Tage erfolgte, 12 vor der Reife geborene; von diesen war eines nur 41 *cm* lang und nur 2200 *g* schwer, während die übrigen zwischen einer Länge von 45—49 *cm* und einem Gewichte von 2500—2900 *g* schwankten. Andererseits waren alle 5 Kinder, an denen der Nabelschnurrest erst am 8. Tage abfiel, reif. Der Verlauf der Vertrocknung des Nabel-

schnurrestes, respective ihr rascheres oder verzögertes Eintreten hat auf den Abfall keinen sicheren Einfluss, denn wenn auch die Schnur noch nicht ganz trocken und hart ist, kann doch ihr Abfall erfolgen, wie ich dies wiederholt bei 3 Tage alten Kindern sah, ja selbst faulige Zersetzung des Schnurrestes pflegt sich, wie schon erwähnt, nicht immer mit verspätetem Abfalle zu complicieren.

Nur die resistenteren Theile der Nabelschnur, namentlich die basalen Theile der Nabelarterien, haben auf die Zeit des Abfalles großen Einfluss, und nicht selten sieht man, dass der schon am 3. oder am 4. Tage nur mehr an einer oder an beiden Arterien hängende Strang noch durch mehrere Tage am Nabel verbleibt, obwohl das übrige Nabelschnurgewebe schon völlig erweicht und vom Nabel abgelöst ist. Auch Elsässer[25]) ist dies aufgefallen, denn er sagt (l. c., pag. 246): „Hie und da wird das Abfallen des Nabelstrangrestes dadurch verzögert, dass derselbe mit der Nabelgrube nur noch durch eine steife, darmsaitenähnliche Faser (wahrscheinlich ein vertrocknetes Nabelgefäß) zusammenhängt.“

Bei einem Kinde, von dem der Nabelstrangrest erst am 9. Tage abfiel, sah ich schon am 3. Tage in der gewöhnlichen Weise die Arterien an der Unterseite des Nabelstranges als zwei Wülstchen hervortreten, während das übrige Gewebe erweicht war; am 4. Tage war das eine Gefäß schon durchtrennt, das andere blieb unverändert, bis am 8. Tage an demselben ein kleines Lückchen auftrat, und am 9. Tage endlich der Strang abfiel. Ganz gleich verhielt sich die Sache an einem 55 *cm* langen und 3900 *g* schweren Kinde, bei dem der Nabelschnurabfall erst am 8. Tage erfolgte, und an mehreren Kindern, die am 6. und 7. Tage den Nabelstrangrest verloren.

Schon hier sei hervorgehoben, dass bei einem neugeborenen Kinde deutliche Röthung des Hautnabelrandes, wie sie oben als Beginn der Demarcation geschildert ist, nicht vorkommt, wenigstens sah ich sie nie, obwohl ich auch schon während meiner Dienstzeit als Operateur der Klinik Schauta reichlichste Gelegenheit hatte, Kinder in dieser Hinsicht zu untersuchen, und darauf eigens achtete. Die Nabelhaut zeigt wohl die bei Neugeborenen überhaupt so häufige hellrothe Färbung der äußeren Decken, aber eine eigentliche Röthung oder gar Schwellung des Randes ist bei eben geborenen Kindern nie vorhanden und tritt immer erst nach mehrstündigem Leben auf. Ich erwähne dies hier ausdrücklich, da gegentheilige Angaben zu finden sind. So glaubt Stutz,[17]) dass die Röthung des Hautnabels schon mit der Geburt da sei. Liman[38]) sagt, sie entstehe bereits im

Uterus, und seine Angaben werden vielfach von anderen wiederholt, wie z. B. von Lindemann.[39])

Die schon im Verlaufe des ersten Lebenstages an der unteren Peripherie des Hautnabels auftretende Einstülpung des Randes nimmt in den folgenden Tagen meist noch zu, und auch der obere Rand pflegt bei der Röthung und Schwellung sich etwas nach innen zu kehren. Fällt dann der Nabelschnurrest ab, so erscheint die Nabelwunde zumeist als Trichter, dessen Eingang unten von der halbmondförmigen Bauchhautfalte begrenzt wird, während die obere Begrenzung von dem noch gerötheten und geschwellten Cutisrande gebildet wird. Oberer und unterer Rand umgrenzen so ein anscheinend ganz kleines Grübchen oder einen Spalt, und erst, wenn man durch leichten Zug den unteren, halbmondförmigen Saum nach außen stülpt, tritt die ganze Umrandung und der Grund der Nabelwunde vor; man sieht dann, dass auch die untere Begrenzung, wenn auch nicht so stark wie die obere, geröthet ist, sieht die blassröthlichen Wände des Wundtrichters und im Grunde den meist nur hanfkorngroßen, knopfartig vortretenden Gefäßstumpf, der nach Abfall der Schnur, gedeckt von den Wänden des Wundtrichters, zurückbleibt. Derselbe erscheint meist etwas schmutziggrau oder ist leicht geröthet, und wird, so wie die Wände und der Rand der Wunde, von etwas grauem, schleimigem oder gelblichem Secrete bedeckt, in dem ich fast constant Eiterzellen nachzuweisen vermochte. Das Secret trocknet häufig an der Oberfläche zu einer gelblichen oder bräunlichen Kruste ein, die den Eingang zum Wundtrichter deckt.

Nicht selten liegen der obere, geröthete und der untere, eingestülpte, halbmondförmige Rand so innig aneinander, dass man gar keinen Wundspalt sieht und nur die Röthung des oberen Randes vor dem Irrthume bewahrt, den Nabel für schon völlig vernarbt zu halten. Da nicht nur der Rand des Hautnabels einwärts geschlagen wird, sondern infolge der Retraction der Gefäße auch der ganze Cutisnabel an seiner Basis meist etwas einwärts gezogen erscheint, wodurch er niedriger wird, so bildet sich um ihn oft eine Furche, die von einem ringförmigen Hautwulste begrenzt ist. Die Einziehung der Basis fehlt fast nie, indes die Ränder nicht gerade selten zwar geröthet und geschwellt, nicht aber, auch der untere nicht, nach einwärts geschlagen erscheinen. In diesem Falle bleibt nach Abstoßung der Nabelschnur nicht ein schmaler, tiefer Trichter zurück, sondern die Nabelwunde liegt als eine breite, meist rundliche Fläche bloß, u. zw. entweder im Niveau des Abdomens und ist dann von

einem ringförmigen Hautwulste umgeben, oder sie überragt dieses Niveau etwas, wenn der Cutisnabel als solcher auch an seiner Basis nur wenig eingestülpt wurde. Man kann dann an der freiliegenden Wundfläche nach Entfernung des sie bedeckenden, meist zu einer Borke vertrockneten Secretes anfänglich fast jedesmal die Lumina der Nabelarterien als feine röthliche Pünktchen, das Lumen der Vene als kleine, zackige Linie erkennen. Gar nicht selten ist es, dass die Einstülpung hauptsächlich nur am unteren Rande des Hautnabels erfolgt, so dass dann eine Wunde resultiert, die, da ihre obere Umrandung stärker vom Körper absteht, gegen die Symphyse zu geneigt erscheint. Manchmal ist auch die Retraction an beiden Nabelarterien eine ungleichmäßige, und je nachdem die der linken oder die der rechten Arterie überwiegt, ist die Nabelwundfläche, bzgsw. der sie deckende Schorf, nach der linken oder nach der rechten Körperseite geneigt.

Der Übernarbung der Nabelwunde geht eine starke Verkleinerung derselben voraus, die ja durch das Einstülpen der Ränder und das dabei erfolgende Aneinanderlegen derselben schon vorbereitet ist. Schon nach dem 10. Tage erscheint die Wunde meist als ein enger, nur wenig gerötheter Trichter, der nur mit geringen Mengen eines mehr schleimigen Secretes bedeckt ist, und in dessen Grunde das blassröthliche Gefäßstümpfchen erscheint. Die Ränder rücken auch im Grunde mehr aneinander, weshalb sie nicht selten, namentlich der obere, mehr wulstige Rand, radiäre Falten gewinnen. War nicht schon ursprünglich die Einstülpung der Ränder erfolgt, und also kein Trichter, sondern eine mehr freiliegende, rundliche Nabelwunde nach Abfall des Nabelschnurrestes resultiert, so geht der definitiven Übernarbung eine fast concentrische Verkleinerung der Wunde voraus, wobei auch wieder der die Wunde begrenzende Hautsaum kleine radiäre Falten bekommt.

Nach 14 Tagen ist die vollständige Vernarbung fast nie erfolgt, und oft auch noch in der 3. Woche, wenn die Ränder und Trichterwände schon ziemlich blass sind, kann man im Grunde noch den Rest der ursprünglichen Wunde erkennen, der von den Rändern her allmählich mit Epithel sich bedeckt. Nach der 3. Woche ist die Vernarbung meist perfect, der faltige, für das ganze Leben bleibende Nabel schon gebildet, dessen äußeres Aussehen allerdings ein ziemlich verschiedenes ist.

Untersucht man an einem neugeborenen Kinde den cylindrisch vorragenden, die Nabelschnur an ihrem Beginne umscheidenden Hautnabel histologisch, so sieht man, dass die Haut und das Unterhautzellgewebe desselben in der ge-

wöhnlichen Weise gebildet sind, und dass nur die Nabelgefäße selbst von dem der Nabelschnur eigenen, gefäßlosen Wharton'schen Gewebe umschlossen werden. Dieses die Adventitia der Gefäße bildende Gewebe wird im Verlaufe der Abstoßung von Rundzellen durchsetzt, und wenn schließlich die Nabelnarbe gebildet ist, so liegt das subcutane Zellgewebe des Nabels unmittelbar dem fibrösen Gewebe der Linea alba auf.

Das Unterhautfettgewebe des Neugeborenen setzt ringsherum scharf ab, wo sich dieser Hautcylinder erhebt, und dieser zeigt auch nach Bildung der Nabelnarbe weder beim Kinde noch beim Erwachsenen Fettgewebe. Wenn später im Unterhautzellgewebe reichlicheres Fett sich ablagert, sinkt die Nabelnarbe noch mehr gegen die Umgebung ein und in der Tiefe der individuell sehr verschieden begrenzten und gestalteten Nabelgrube sieht man die eigentliche, gefurchte Nabelnarbe, die oft als Papilla umbilicalis etwas erhaben ist und mit dem Annulus umbilicalis, der Lücke in der fibrösen Linea alba, fest vereinigt erscheint. In ihre, der Bauchhöhle zugewandte Seite treten die Ligamente ein, welche nach Retraction der Nabelgefäße und des Urachusrestes zwischen dem Nabel und den retrahierten Enden dieser Gebilde auftreten. (Siehe Luschka[40]) und Robin.[23])

Meist findet man den Termin der definitiven Nabelvernarbung zu früh angesetzt; so meinen Casper — Liman,[38]) es sei ein untrügliches Zeichen eines 4—5tägigen extrauterinen Lebens, wenn der Nabel vernarbt gefunden werde, und Blumenstok[41]) gibt an, am Ende der ersten Lebenswoche sei der Nabel fürs ganze Leben hergestellt. Nach Samuel[42]) ist die Nabelvernarbung am 10. bis 12., nach Schürmayer[43]) und Elsässer, sowie nach v. Fabrice[44]) am 14. Tage vollendet; Mende[5]) sagt, ein paar Tage nach Abfall des Nabelstrangrestes sei die Narbe gebildet.

Es ist schon erwähnt worden, dass der Nabelschnurrest auch am todtgeborenen und am bald nach der Geburt verstorbenen Kinde eintrocknet, wenn die Leiche des Kindes unter Verhältnissen sich befindet, die einer Eintrocknung günstig sind. Je nach diesen äußeren Verhältnissen ist die Zeit, die zur völligen Vertrocknung nöthig ist, ungemein verschieden: sie kann unter günstigen Umständen sehr kurz sein und selbst nur ganz wenige Stunden betragen, während man beim lebenden und bekleideten Kinde, bei dem überdies der Nabelschnurrest noch in ein Läppchen oder in Watte gehüllt ist, eine so rasche Mumification nie findet, besonders wenn das Kind täglich gebadet wird (Doktor[21]). Während die Vertrocknung in ihrem Beginne und anfänglichen Fortgange beim lebenden und todten Kinde in ganz gleicher Weise sich verhält, und man aus einer halbvertrockneten, gelblichen Nabelschnur unmöglich die Diagnose machen kann, ob sie an einem todten oder lebenden Kinde die Veränderungen durchgemacht habe, bietet eine völlig vertrocknete Nabelschnur doch

häufig ein anderes Bild, wenn die Vertrocknung an der Leiche erfolgte, oder wenn sie am lebenden Kinde zustande kam. An der Leiche wird die Schnur, wenn die Vertrocknung rasch erfolgte, häufig auffallend dünn und schmal, wie ein dünnes Bändchen, auch geht die Vertrocknung bis hart an die Umrandung des Hautnabels heran, der dann ohne Einstülpung häufig eine reichliche radiäre Fältelung zeigt, während beim lebenden Kinde, wie schon erwähnt, die vertrocknete Schnur an der Basis zumeist mit einer plattenartigen Verbreiterung absetzt, und zwischen dieser Platte und dem Cutisnabel, namentlich entsprechend den beiden an der Unterseite befindlichen Nabelarterien, und im Inneren des eingestülpten Bauchhautcylinders noch feuchtes Nabelschnurgewebe erhalten bleibt, das allerdings noch nachträglich an der Leiche vertrocknen kann. War das Kind todt geboren, so fehlt auch immer trotz theilweiser oder vollständiger Mumification der Schnur eine deutliche Einstülpung des Hautnabels an seiner Basis und die Einziehung des freien Randes, selbstverständlich auch immer die Schwellung und Röthung des letzteren, namentlich seiner oberen Circumferenz. Allerdings verliert diese letztere, während des Lebens auftretende Veränderung viel an Deutlichkeit, wenn mit dem Eintritte des Todes und dem Aufhören der Herzthätigkeit die Capillaren und kleinen Gefäße mehr oder weniger blutleer werden. Die Theile erblassen nun, und auch die durch die Hyperämie bedingt gewesene Turgescenz und Schwellung des Gewebes verschwindet mehr und mehr. Hatte das Kind nur einige Stunden oder einen Tag gelebt, waren also diese vitalen Veränderungen erst im Beginne oder doch nicht in völliger Entwicklung, so wird man sie deshalb an der Leiche eines solchen Kindes meist ganz vermissen; manchmal aber erhalten sie sich doch, ja bei 2 und 3 Tage alten Kindern sind deutliche Spuren dieser Reactionserscheinungen am frischen Cadaver so gut wie immer zu finden, vorausgesetzt, dass man sie oft genug am lebenden Kinde gesehen hat und genau kennt. Die Einziehung des Hautnabels an seiner Basis und die dadurch um diesen herum auftretende concentrische Falte und die halbmondförmige Einstülpung der unteren Peripherie des Randes bleiben auch an der frischen Leiche erhalten, die Schwellung der oberen Peripherie ist zwar bedeutend weniger auffällig, doch sticht die Farbe meist gegen die Leichenblässe der Umgebung ab, ist schmutzigblassroth, oft mit einem Stich ins Bräunliche. Diese Veränderungen zusammengenommen gestatten auch schon äußerlich den Schluss, dass das Kind nicht unmittelbar nach der Geburt gestorben, also kein neugeborenes im Sinne des

Strafgesetzes sei, namentlich wenn auch die vertrocknete Nabelschnur mit einer Platte am Nabel aufsitzt.

Es ist wichtig, zu wissen, dass man auch an der Leiche todtgeborener oder kurze Zeit nach der Geburt verstorbener Kinder am Rande des Hautnabels einen röthlichen Ring ungemein häufig findet, der nicht ein Product reactiver Entzündung, sondern eine Leichenerscheinung ist. Auf sein Vorkommen machen alle Autoren der größeren gerichtlich-medicinischen Lehrbücher aufmerksam, und ich finde ihn auch schon bei älteren Autoren erwähnt (Hohl[26]). Dieser Ring hat insoferne eine Missdeutung erfahren, als man — wie schon oben erwähnt ist — vielfach meinte, er sei schon am lebenden Neugeborenen vorhanden, entstehe schon vor oder in der Geburt und erhalte sich an der Leiche. Diese Angabe ist gewiss unrichtig und erklärt sich vielleicht daraus, dass man Röthung des Cutisrandes als Effect vitaler Hyperämie oft schon an ein oder wenige Stunden alten Kindern sieht, wie bereits Wald*) beobachtete, und deshalb leicht zur Annahme kommen konnte, sie sei gar schon am eben geborenen Kinde vorhanden.

Das Auftreten dieses rothen Ringes ist aber eine Leichenerscheinung und erklärt sich daraus, dass die Gefäße des Nabelkranzes durch die dünne Haut des Hautnabels durchscheinen, namentlich wenn die früher stark durchfeuchtet gewesene Haut an der Luft etwas trocknet, eine Leichenveränderung, die bekanntlich auch an anderen Hautstellen auftritt. In der Regel ist die Haut im Bereiche dieser Röthung auch etwas vertrocknet, die Färbung des Saumes mehr eine braunrothe, die Breite des Ringes sehr gering, indem die Veränderung fast immer gerade nur den äußersten Saum des Hautnabels betrifft. Sie nimmt auch nicht die ganze Circumferenz desselben ein, sondern beschränkt sich ausschließlich auf jenen Theil derselben, der direct der Luft ausgesetzt war. Lag also an der Leiche die Nabelschnur gegen den Kopf aufwärts geschlagen, so findet man die Röthung des Cutisrandes an der — in natürlicher Lage — unteren Peripherie desselben, lag sie über den Unterbauch gegen die Symphyse zu, so ist der obere Theil des Randes geröthet, weil dieser eben bloßlag. Natürlich kann sich die Lage der Nabelschnur an der unbekleideten Leiche leicht ändern, wenn mit der Leiche manipuliert wurde, doch kann man häufig noch erkennen, wie die Nabelschnur und mit ihr der cylindrische Cutisnabel lag, denn auch die nach oben gelegene Seite

*) Siehe Schürmayer.[43])

der Schnur ist zumeist mehr und vollständiger vertrocknet als jene, die dem Körper anlag, wenn nicht etwa die ganze Schnur in Lappen oder Watte u. dgl. gehüllt war. Das Verhalten dieser Röthung, ihr Erscheinen nicht an der ganzen Circumferenz im Zusammenhalte mit dem Mangel von Einstülpung des Hautnabelrandes wird wohl eine Verwechslung dieser Leichenerscheinung mit vitalen Veränderungen vermeiden lassen, wie mich die längere Erfahrung an dem großen Materiale unseres Institutes lehrt. Es ist begreiflich, dass die Unkenntnis der erörterten Leichenerscheinung und ihr Verwechseln mit beginnender Demarcation der Nabelschnur dazu führen kann, dass die Leiche eines neugeborenen Kindes bei der äußeren Untersuchung für die eines Kindes gehalten wird, das durch einige Zeit, mindestens einige Stunden, eventuell einen oder zwei Tage, gelebt haben musste. Ich weiß aus den gerichtsärztlichen Übungen, dass dies von Seite Ungeübter ungemein häufig geschieht. Auch aus der Literatur sind Fälle bekannt, wo offenbar ein Missdeuten des Befundes unterlief.

Ich will zwei Beispiele anführen: In einer Publication aus dem Jahre 1852 berichtet Mecklenburg[45]) über ein 40 *cm* langes weibliches Kind, das durch $^3/_4$ Stunden, ohne zu schreien, gelebt hatte. Es bewegte die Glieder und athmete. Der 4 *cm* lange Nabelschnurrest war bei der Untersuchung der Leiche — wie lange nach dem Tode diese erfolgte, ist nicht angegeben — rund, weiß, ins Gelbliche spielend, „mit einem Anfluge von beginnender Vertrocknung.“ Dicht an seiner Insertion befand sich an der etwas angeschwollenen, cylinderartig erhobenen Bauchhaut ein scharf begrenzter, nicht ganz $^1/_4$ Linie breiter, rother Saum. Die Lungen waren vollständig luftleer und sanken ganz und in kleine Stücke zerschnitten im Wasser unter. Mecklenburg meint, der Fall sei bemerkenswert, da schon nach $^3/_4$ Stunden ein deutlicher „Nabelsaum“ vorhanden war, und da die Section deshalb trotz der fötalen Beschaffenheit der Lungen ein vollkommen richtiges Resultat gegeben haben würde. Ich aber glaube, dass diese minimale Röthung des Nabelhautrandes nur eine Leichenerscheinung war, zumal die Schwellung des Cutisnabels offenbar auf Ödem beruhte, denn das Kind zeigte auch anderwärts Ödeme und Ascites und war wahrscheinlich luëtisch.

Über einen anderen derartigen Fall finde ich ein Referat in Virchow-Hirsch's Jahresberichten. Die Section einer im Winter vor einem Hause gefundenen Kindesleiche zeigte eine abgeschnittene und unterbundene Nabelschnur, eine „leicht entzündete Zone“ um die Nabelschnurinsertion, lufthaltige Lungen und luftleeren

Magen; keine Verletzung. Kirk,[46]) der den Fall secierte und begutachtete, sprach sich für Tod infolge Aussetzung des Kindes aus und schloss aus der Röthung an der Nabelschnurinsertion, dass das Kind mindestens eine Stunde gelebt haben müsse, da er die „Entzündungszone" nie bei todtgeborenen Kindern, bei lebenden aber frühestens eine Stunde nach der Geburt gesehen habe. Ob aber in dem Falle nicht etwa nur die oben beschriebene postmortale Röthung der an dieser Stelle zarten und gefäßreichen Haut vorlag, ist nicht bewiesen.

Dass natürlich bei theilweiser Ablösung der Nabelschnur, wenn diese etwa nur an den Gefäßen mehr hängt, bei einer frischen Leiche schon äußerlich die Diagnose möglich sein wird, das Kind müsse mehr als einen Tag gelebt haben, ist wohl klar.

Wenig verwendbar werden die geschilderten Verhältnisse bei der Untersuchung von Leichen dann, wenn schon ausgesprochene Fäulniserscheinungen an der Haut, besonders an der des Bauches und am Cutisnabel bestehen. Da in diesem Falle die Einstülpung der Ränder eher einer Vorbauchung des ganzen Nabels unter dem Drucke der Fäulnisgase weicht, die Reactionserscheinungen überdies infolge der Missfärbung der Haut unkenntlich werden, so wird die Heranziehung dieser anfänglichen äußeren Veränderungen am Nabel für die Beantwortung der Frage, ob das vorliegende Kind überhaupt und wie lange es gelebt habe, ganz unmöglich. Eher wird dann noch die Untersuchung der Lungen und des Magendarmcanales, sowie der übrigen fötalen Wege zu verwerten sein.

Übrigens ist selbst an einer ziemlich frischen Leiche ein Irrthum, wenigstens bei oberflächlicher Untersuchung, dann möglich, wenn die Nabelschnur, wie dies gerade in zur gerichtsärztlichen Untersuchung kommenden Fällen manchmal vorkommt, aus dem Nabelringe mehr oder weniger vollständig herausgerissen ist. Auf diesen Umstand lenkte sich die Aufmerksamkeit der Gerichtsärzte vielfach. (Siehe v. Hofmann,[1]) Schauenstein[47]) u. a.)

Im Februar 1894 wurde uns zur gerichtlichen Section eine auf einer Friedhofsmauer aufgefundene Kindesleiche eingeliefert, von der der Polizeiarzt vermuthet hatte, dass sie einem mehrere Tage alten Kinde zugehöre, obwohl am After des Kindes, an den Gesäßbacken und in den die Leiche umhüllenden Linnen reichliches Kindspech sich fand.

Die Untersuchung der Leiche ergab, dass die Nabelschnur fehlte, und dass der Nabel mit einer blutrothen Borke bedeckt war. Nach Aufweichen dieser zeigte sich, dass die Nabelschnur wenige Millimeter über dem ziemlich niedrigen Hautnabel unregelmäßig fransig abgerissen war. Infolge Vertrocknung dieses kleinen Stumpfes und des ihn deckenden Blutes und infolge Faltung

des Hautnabels bei der Vertrocknung sah dieser aus, als ob nach Abstoßung der Nabelschnur eine Nabelwunde gebildet, und diese — wie so häufig — mit einer Borke bedeckt wäre. Es war also die Vermuthung des Polizeiarztes, das Kind könnte schon mehrere Tage alt sein, sehr naheliegend, zumal er, um den ursprünglichen Befund möglichst unverändert zu erhalten, nach dem bloßen Anblicke urtheilte.

Bei genauer Untersuchung wird sich ein solcher Irrthum nicht ergeben, denn die fransige Beschaffenheit des Randes, das Anhaften von Nabelschnurresten, von Fetzen der Amnionscheide, das Vorragen von Gefäßstümpfen wird wohl aufklären. Beim Ausreißen der Nabelschnur pflegen die Gefäße ebenso wie beim Durchreißen derselben nicht in einer Ebene durchtrennt zu sein, ein Umstand, der an sich zwar auf gewaltsame Abtrennung der Schnur hindeutet, sie aber allein nicht beweist, da, wie oben geschildert wurde, namentlich die Arterien nicht immer gerade im Nabelring sich abstoßen, sondern oft in Form verschieden langer Stümpfe, wenigstens in der ersten Zeit nach Abfall des Nabelschnurrestes, sich erhalten können.

Manchmal reißt übrigens beim Ausreißen der Nabelschnur ein Nabelgefäß erst innerhalb der Bauchhöhle durch; das Wiener Museum bewahrt ein schönes solches Präparat.

Bei faulen Leichen wird die Diagnose, ob die Nabelschnur abgefallen oder ausgerissen sei, schon schwieriger, ja gegebenen Falles selbst ganz unmöglich sein.

Nicht selten erleidet die Heilung des Nabels durch pathologische Processe, die am Nabel selbst sich localisieren oder von ihm aus sich auf die umgebende Haut und auf die Nabelgefäße fortpflanzen, eine Beeinträchtigung und Verzögerung.

Da wir, wie schon erwähnt, immer Entzündung an der Nabelhaut auch bei sonst glatter und uncomplicierter Abstoßung des Nabelstrangrestes finden, und Epstein's Ideal, wenn es auch theoretisch bei Abschluss jeder Infection möglich erscheint, in Wirklichkeit wohl kaum vorkommt, so können wir in dem Bestehen der Entzündung und der geringen Eiterung noch nichts Pathologisches erblicken, sondern erst, wenn beide auch nach Abfall der Schnur noch in größerer Intensität über die 2. Lebenswoche fortbestehen, von einer Excoriatio umbilici im Sinne der älteren Autoren oder von „verzögerter Wundheilung“ (Runge[24]) sprechen. Vor allem müssen wir darin etwas Abnormes erblicken, wenn die Entzündung des Nabels nach Abfall des Nabelschnurrestes, statt abzuklingen, in gleicher oder gar gesteigerter Intensität fortbesteht. Die Infection mit pathogenen Organismen ist in solchen Fällen häufig

schon vor Abfall der Nabelschnur gegeben und wird durch das dem Zerfalle geweihte Nabelschnurgewebe begünstigt, ohne dass deshalb der ganze Schnurrest schon äußerlich Zersetzungserscheinungen zeigen müsste. Eine solche Erkrankung kann den definitiven Verschluss des Nabels selbst um 1—2 Wochen verzögern, wenn nicht gar durch Fortpflanzung der Entzündung nach innen Peritonitis und septische Allgemeininfection mit tödtlichem Ausgange erfolgt.

Kommt es zu einer phlegmonösen Entzündung des Hautnabels und seiner Umgebung, die mit brettharter Infiltration der Bauchdecken, Vorwölbung der Nabelgegend und Röthung derselben einhergeht, so spricht man von einer Omphalitis. Auch durch diese Erkrankung wird die definitive Vernarbung des Nabels stark verzögert.

Eine relativ ziemlich harmlose Erkrankung der Nabelwunde bildet der Fungus umbilici, richtiger Granuloma umbilici. Wie an anderen granulierenden Wunden, kann es nämlich auch an der Nabelwunde geschehen, dass bei geringer Tendenz zur Überhäutung eine starke Wucherung des Granulationsgewebes auftritt, und dadurch ein oft gestielt am Gefäßstumpf hängender, bis erbsengroßer, hahnenkammähnlich gestalteter, röthlicher oder grauer, wie sulziger Tumor gebildet wird, der selten aus der Nabelgrube vorragt, meist von den Wänden des Nabeltrichters gedeckt ist und erst bei Entfaltung desselben zur Ansicht kommt. Diese Granulome bestehen aus einander vielfach abplattenden Rundzellen und einem netzförmigen Stroma und sind eigentlich ohne weitere Bedeutung, zumal schließlich die Überhäutung doch eintritt, und unter Umwandlung in Bindegewebe und Schrumpfung der Tumor sich verflacht. Sie können übrigens in ihrer Form sich bis ins spätere Leben erhalten, wenigstens wurden am Nabel Erwachsener kleine gestielte Anhänge wiederholt nachgewiesen. (Runge.[24]) Gewöhnlich sind die Granulome erst nach der zweiten und dritten Lebenswoche zu sehen; ich selbst beobachtete sie bloß zweimal.

Es sei hier noch erwähnt, dass am Nabel von Säuglingen Tumoren beobachtet wurden (Kolaczek und Küstner[48]), deren histologische Untersuchung zeigte, dass sie hauptsächlich aus Drüsen bestehen, die den Lieberkühn'schen Schläuchen gleichen, und die demnach als gewucherte Reste des nicht vollständig zurückgebildeten Dotterganges aufzufassen sind.*)

*) Bei Durchsicht von mikroskopischen Querschnitten des Cutisnabels konnte ich mehrmals die Reste der Vasa omphalomesenterica in der Nähe der einen Arterie sehen, wie dies u. a. C. Ruge[49]) beschreibt und abbildet.

Sie sind entschieden sehr seltene Befunde und wurden bei mehrere Monate und selbst mehrere Jahre alten Kindern erhoben.

Die angeborenen Erkrankungen des Nabels, der Nabelstrangbruch, die seltenen Fälle von angeborenen Geschwülsten am perennierenden Theile des Nabelstranges (v. Winckel[50]) und der eigentliche Nabelbruch seien hier nicht weiter erörtert.

Über die Veränderungen an den Nabelgefäßen und die Bildung der Ligamenta vesicoumbilicalia und des Ligamentum teres.

Durch die Untersuchungen von Strawinski[51]) und v. Hofmann[52]) war die früher vielfach ausgesprochene Ansicht, dass sich der Bau der Nabelgefäße von dem der übrigen Gefäße im Wesen nicht unterscheide, definitiv abgelehnt und war gezeigt worden, dass die Masse und eigenthümliche Anordnung der diese Gefäße hauptsächlich zusammensetzenden musculösen Elemente ganz besonders geeignet sei, neben anderen mit in Betracht kommenden Einflüssen nach der Geburt einen dauernden Stillstand der Circulation in ihnen zu bewirken.

Die Angaben der beiden genannten Autoren haben durch spätere gelegentliche Untersuchungen volle Bestätigung gefunden. und auch meine eigenen Beobachtungen decken sich im Wesen mit denselben.

Namentlich das reichliche Auftreten von Längsmuskel- und Schrägmuskelbündeln, die in wechselnder Anordnung zwischen der kräftig entwickelten Ringmusculatur verlaufen und in scheinbar regelloser Schichtung einmal hauptsächlich nach innen, einmal zwischen, dann wieder nach außen von der Ringmusculatur in größerer Masse erscheinen, charakterisiert im mikroskopischen Bilde die Quer- und Längsschnitte der Nabelarterien des neugeborenen Kindes. Diese scheinbar regellose Anordnung der Muskelfasern entspricht, wie v. Hofmann hervorhebt, einem spiraligen Verlaufe derselben, wobei die Muskelfasern vielfach untereinander sich verflechten, sie erinnert, wie Herzog[53]) sagt, an die Anordnung der Musculatur des Herzens. Stellenweise häuft sich die Musculatur in Form von „Polstern“ namentlich in der Nähe des Nabels an und tritt dadurch buckelförmig

gegen das Lumen vor (Strawinski, v. Hofmann). Auch die Adventitia der Nabelarterien enthält nicht unbeträchtliche Bündel von glatten Muskelfasern.

Was die elastischen Elemente der Nabelgefäße anlangt, so sind alle Autoren darüber einig, dass sie im extraabdominalen Theile derselben äußerst spärlich seien, und dass auch in den intraabdominalen Abschnitten ihr Auftreten an Reichlichkeit gegenüber dem in anderen Arterien weit zurückstehe. Bezüglich der Details der Anordnung der elastischen Fasern sind jedoch die Angaben ziemlich abweichende. Strawinski spricht von einer elastischen Intima, die im intraabdominalen Theile unter dem Endothel gelegen sei, und beschreibt, dass man auch in der Media zwischen den Muskelfasern und im Bindegewebe der Adventitia elastische Fasern vorfinde. Nach v. Hofmann kommen elastische Elemente nur spärlich in den Nabelgefäßen vor und eine elastische Intima nur in den der Hypogastrica nahe gelegenen Partien. Auch nach Thoma[54]) beschränkt sich die elastische Intima im wesentlichen auf den Beckentheil des Gefäßes, doch persistieren nach ihm die in der Media der Iliaca interna vorfindlichen elastischen Fasern in der Media der Umbilicalarterie noch auf weite Strecken. Baumgarten[55]) beschreibt im obersten, 1 bis $1^1/_2$ *cm* langen Stücke der Nabelarterie eine dicke elastische Grenzlamelle, die dieses Stück scharf charakterisiert.

Abweichend von diesen Autoren gibt Herzog[53]) an, dass er in der Muskelfaserschichte der Nabelarterien nirgends elastische Elemente constatieren konnte und dass, da die Endothelschichte der Muscularis unmittelbar aufliege, eine eigentliche elastische Intima fehle.

Ich habe das Verhalten der elastischen Fasern auf zahlreichen Längs- und Querschnitten von Nabelarterien reifer und aus den letzten Wochen der Schwangerschaft stammender Kindesleichen mittelst der von Unna angegebenen Färbung mit Orcein untersucht und konnte jedesmal unter dem Endothel eine ziemlich dicke elastische Lamelle nachweisen, die aus welligen, dicken, elastischen Fasern sich zusammensetzt, an Dicke allerdings, auch relativ, jener in anderen Arterien, z. B. der Carotis, nachsteht; sie erstreckt sich durch die ganze Länge des Gefäßes. Auch in der Media konnte ich zwischen den Muskelfasern dünne, elastische Fasern in mäßiger Menge nachweisen, wobei sich fast constant zeigte, dass die Zahl der elastischen Elemente in der Media gegen die unteren, der Hypogastrica näher gelegenen Abschnitte des Gefäßes wesentlich zunahm und sich namentlich in den äußeren Schichten mehr anhäufte. Vereinzelt

finden sich elastische Fasern auch innerhalb der Adventitia, namentlich in den centralen (unteren) Antheilen der Arterien. Immerhin treten die elastischen Elemente gegenüber den musculösen bei der Zusammensetzung der Wand der Nabelgefäße stark in den Hintergrund.

Es mögen hier noch folgende anatomische Bemerkungen kurz Platz finden: Die Nabelarterien, welche in ihrem intraabdominalen Theile von einem reichlichen, mit der Nachbarschaft ausgiebig anastomosierenden Netze von Vasa vasorum umsponnen sind, haften an der Bauchwand ziemlich locker und lassen sich leicht unter dem Peritoneum verschieben.

Nur beim Durchtritte durch den Nabelring, wo das embryonale Gewebe (Wharton'sche Sulze) noch in kleiner Strecke auf die intraabdominale Gefäßpartie sich fortsetzt, wie ich mit Herzog[53]) finde, ist die Verbindung eine festere. Zu wiederholtenmalen fielen mir bei neugeborenen Kindern an den Arterien in der Nähe des Nabels leichte Verdickungen der Gefäßwand auf, die, wie die Untersuchung derselben zeigte, zweierlei Ursprunges waren.

Dieselben betrafen entweder nur die Gefäßwand, während das Lumen selbst von gewöhnlicher Form und Weite war, und bestanden bei normal dicker und normal gebildeter Media in einer ziemlich beträchtlichen Verdickung des adventiellen Gewebes, die sich nicht ringsum, sondern hauptsächlich an dem der Bauchhöhle zugekehrten Theile der Wand vorfand, und da sie sich auf eine kurze Strecke desselben beschränkte, dasselbe knotig verdickt erscheinen ließ. Diese Veränderung fand ich innerhalb dreier Jahre trotz der großen Zahl der im Institute secierten neugeborenen Kinder nur zweimal, jedesmal einseitig.

In anderen Fällen stellten sich diese Verdickungen der Gefäßwand als schraubenförmige Windungen des ganzen Gefäßrohres dar, die sich bei Injection mit Gelatinmasse deutlich als solche feststellen ließen. Beim Aufschneiden der Arterien verriethen sie ihre Anwesenheit dadurch, dass die Schere oder die vorausgeführte Sonde plötzlich in einer Falte sich fieng und oft trotz vorsichtig wiederholter Einführung über das Hindernis nicht hinwegzubringen war. Die Falten entsprechen wohl den von Hyrtl[22]) und Stutz[17]) bestätigten Valvulae Hobokenii.*)

Dieser Befund deckt sich auch mit der von Hyrtl beschriebenen Eigendrehung der Nabelgefäße im extraabdominalen Theile und wird

*) Wohl richtiger Plicae Hobokenii, da sie keine eigentlichen Klappen, sondern Duplicaturen der Wand sind.

von ihm, wie ich nachträglich fand, auf pag. 22 des citierten Werkes[22]) als seltener Befund an den intraabdominalen Theilen angeführt und auf Tafel III. auch abgebildet. Auch Virchow[56]) erwähnt Ähnliches.

Schon makroskopisch erscheint der intraabdominale Theil der Nabelvene im Baue wesentlich abweichend von den Nabelarterien, das Lumen ist größer, die Wandungen dünner. Die Vene ist daher am Neugeborenen meistens collabiert, so dass ihre Wandungen aneinander liegen. Ebenso abweichend ist ihr Aussehen im mikroskopischen Bilde durch die andere Zusammensetzung der Media. Besteht diese in den Arterien fast ausschließlich aus glatten Muskelfasern mit eingestreuten elastischen Elementen, so zeigt sie in der Vene eine hauptsächlich aus Bindegewebe bestehende Grundlage, in die glatte Muskelfasern als quer, längs und schräg verlaufende Bündel in einer Menge eingetragen sind, die der Muskelmasse in den Arterien weit nachsteht, in den verschiedenen Abschnitten der Vene übrigens auch nicht immer in Anordnung und Menge sich gleich bleibt. Auch die Menge der in die Media eingelagerten elastischen Elemente ist geringer als die der Arterienmedia, doch konnte ich eine elastische Grenzlamelle oder, wenn man will, eine elastische Intima, der das Endothel aufliegt, auch in der Vene durch die Färbung mit Orcein jedesmal zur Anschauung bringen.

Die überaus stark entwickelte Musculatur der Nabelarterien befähigt diese Gefäße, wenn nach Aufhören des Placentarkreislaufes und mit dem Eintritte der Lungenathmung die Kreislaufverhältnisse in der dem Extrauterinleben zukommenden Weise sich ändern, sich so weit zu verengern, dass nur eine dünne Blutsäule und schließlich überhaupt kein Blut mehr das verengte Lumen passiert. Diese Contraction der Nabelgefäße tritt, wie v. Hofmann's[52]) Untersuchungen zeigten, nicht momentan im ganzen Gebiete der Nabelschnur ein, sondern schreitet in centripetaler Richtung gegen den Nabel zu vor und ist nach v. Hofmann an neugeborenen Thieren unmittelbar und selbst einige Stunden nach der Geburt in den intraabdominalen Theilen der Arterie noch nie so stark, dass hier ein völliges Sistieren des Pulses in den unter dem Nabel befindlichen Gefäßstrecken zu beobachten wäre.

Der Eintritt der Contraction dieser Gefäße wird, soweit die extraabdominale Strecke derselben in Betracht kommt, sicherlich auch durch den mechanischen Reiz bei der Durchtrennung der Schnur, vielleicht auch durch die Abkühlung, welche die Nabelschnur nach der Geburt erleidet, begünstigt (v. Hofmann,[52]) Cohnstein und

Zuntz[57]), während für die Contraction der in der Bauchhöhle des Kindes gelegenen Gefäßantheile das mit der Entfaltung des kleinen Kreislaufes, wenn auch nach den Untersuchungen von Cohnstein und Zuntz nicht sofort, so doch gewiss bald nach der Geburt, erfolgende Absinken des Blutdruckes in der Aorta abdominalis, deren Blutsäule jetzt nicht mehr unter dem Drucke beider, sondern nur unter jenem des noch nicht hypertrophierten linken Ventrikels steht, hauptsächlich und wesentlich in Betracht kommt. Diesen Momenten kommt noch die durch v. Hofmann's kymographische Messungen festgestellte Thatsache zuhilfe, dass der Blutdruck beim Neugeborenen überhaupt ein geringerer ist als beim Erwachsenen. Wesentlich einfacher liegen die Verhältnisse für den intraabdominalen Theil der Nabelvene. Wenn diese auch keiner so ausgiebigen Contraction, wie die Nabelarterien, fähig ist, so wird die Zusammenziehung bei dem dauernd niedrigen Drucke im Venensystem doch genügen, um ein Einströmen von Blut aus der Pfortader zu verhindern.

Die Contraction der Nabelarterien, auf die schon Virchow[56]) hingewiesen hat, und die neuerdings auch von Thoma[54]) betont wurde, ist an frischen Leichen von Kindern, die einige Zeit gelebt haben, anatomisch auch nachweisbar, das periphere Stück des intraabdominalen Antheiles fällt nämlich durch seine besondere Wanddicke, das geringe Lumen und durch die Bildung von besonders starken Falten an der Innenwand des Gefäßes auf, welche die Intima eigenthümlich rauh erscheinen lassen. Dabei ist das Gefäßstück entweder leer oder von einem dünnen Thrombus erfüllt. Mikroskopisch untersucht, weist das Gefäß ein sternförmig gestaltetes Lumen auf, worauf auch Tamassia[58]) aufmerksam macht, die Ringmusculatur der Media erscheint in der ganzen Circumferenz in Form von Buckeln gegen das Lumen vorgewölbt und wie die Längs- und Schrägbündel der Media zerworfen (Thoma[54]), so dass die Muskelkerne selbst innerhalb der einzelnen Bündel regellos sich nach allen Richtungen durchkreuzen, oft radiär zum Lumen gestellt sind. Nur an den äußeren Ringmuskelschichten fand ich meist noch die normale concentrische Anordnung gewahrt.

Während unter normalen Verhältnissen an der Nabelvene eine Thrombose post partum nur selten und nur gerade in der nächsten Nähe des Nabels vorkommt, ist dieselbe an den Nabelarterien eher die Regel (Virchow[56]) und kann, da sie bei völlig normal sich veränderndem Nabel und bei gesunder Arterienwandung gefunden wird, nicht an sich als pathologische Erscheinung aufgefasst werden. Der Thrombus in den Nabelarterien ist entsprechend der

durch die Gefäßcontraction bewirkten Verkleinerung des Lumens meist sehr dünn, fast fadenförmig, oft unterbrochen, nur bei Entzündung der Gefäßwand (Periarteriitis umbilicalis) und durch diese offenbar veranlasster Relaxation derselben trifft man in den Arterien, sowie unter gleichen pathologischen Verhältnissen auch in der Vene einen dicken, das Lumen wurstförmig ausfüllenden Thrombus an. Auch in den Nabelarterien beschränkt sich der Thrombus unter normalen Verhältnissen meist auf den obersten, unmittelbar unter dem Nabel gelegenen Gefäßantheil, hat jedoch auch unter normalen Verhältnissen oft eine Länge von 1—1½ *cm*. Häufig zeigt die eine Arterie einen Thrombus, indessen die andere leer ist, eine Erscheinung, die möglicherweise in schon anfänglich ungleich starker Contraction der Gefäße ihren Grund hat.

Man findet den Thrombus meist kurze Zeit nach der Geburt in den Arterien, wie ich dies bei aus natürlicher Ursache oder gewaltsam erstickten neugeborenen Kindern, die sonst überall flüssiges Blut in den Gefäßen aufwiesen, wiederholt beobachtet habe.

Innerhalb der ersten 10 Tage ist an den uneröffneten Gefäßen eine auffallende makroskopische Veränderung meist nicht zu constatieren; die Gefäße erscheinen nur infolge der Contraction ihrer Wandungen etwas schmäler und flacher, ihre dem Nabel näheren Partien scheinen, wenn sie thrombosiert sind, häufig bläulich durch. Eröffnet man die Gefäße, so findet man ihren Canal bei den Arterien nach 3—4 Tagen, bei der Vene nach einer Woche in ganzer Länge sehr stark verengt, doch, soweit kein Thrombus verhanden ist, für die Sonde und bei dem Injectionsversuche für die injicierte Flüssigkeit noch offen. Nur die nach Abfall der Nabelschnur in der Nabelgrube bloßliegenden Enden der Gefäße werden durch in die Wandung und in das Lumen erfolgende kleinzellige Infiltration ziemlich rasch geschlossen, so dass bei den Arterien und der Vene oft schon nach 6—7 Tagen der natürliche Verschluss im Nabel einem oft den Blutdruck übersteigenden Injectionsdrucke standhält, während eine feine in das Gefäßlumen eingeführte Sonde noch nach 14 Tagen durch das weiche Granulationsgewebe im Gefäßende hindurch beim Nabel herausgeleitet werden kann.

Schon nach 4—5 Tagen haftet der Thrombus, wenn ein solcher da ist, etwas an der Wand, ist leicht ins Bräunliche, die Intima unter ihm ins Gelbliche verfärbt. Bei einem 8 Tage alten Kinde finden sich im mikroskopischen Bilde schon die Zeichen der beginnenden sogenannten Organisation des Thrombus, indem seine Randpartien von

ziemlich reichlichen, kräftig gefärbten Kernen durchsetzt sind, ein Befund, der bei 14 Tage alten Kindern immer schon sehr deutlich ist.

Die Vorgänge, welche sich innerhalb der Nabelgefäße post partum abspielen und zu deren Obliteration führen, gleichen jenen, welche nach der Unterbindung in den Gefäßen auftreten.

Das Verhalten dieses Obliterationsprocesses wurde experimentell besonders von Baumgarten[59]) studiert, und von diesem Autor später auch die Gleichartigkeit der Veränderungen in unterbundenen Gefäßen und in den Umbilicalgefäßen post partum hervorgehoben.[60])

Auch Ercolani[61]), Friedländer[62]), Thoma[54]) und der Gerichtsarzt Tamassia[58]) sind speciell auf die Veränderungen in den obliterierenden Nabelgefäßen eingegangen.

Wir müssen festhalten, dass ein vollständiger Verschluss mit Schwinden des Lumens ausnahmslos nur in den peripheren Stücken der Nabelarterien und der Nabelvene eintritt, und dass in den übrigen Theilen dieser Gefäße zwar auch ein völliger Verschluss erfolgen kann, dass aber häufig nur eine starke Verringerung des Lumens unter gleichzeitiger Wandverdickung und theilweiser Atrophie einzelner Wandschichten eintritt.

Die zur Obliteration der Nabelgefäße führenden Veränderungen bestehen in einer zu Bindegewebe sich metamorphosierenden Wucherung des Gefäßendothels, der sich an den Nabelenden der Gefäße eine von der Nabelwunde ausgehende entzündliche Zelleninfiltration hinzugesellt.

Übrigens beschränkt sich diese Intimawucherung nicht auf die Nabelgefäße, sie erstreckt sich vielmehr von den Nabelarterien centralwärts bis auf die Hypogastrica (Baumgarten[59]), ja Thoma[54]) hat nachgewiesen, dass sie, wenn auch in geringerer Intensität, in der ganzen Gefäßbahn zwischen Ductus arteriosus und den Nabelarterien eintrete, und hier eine Folge des durch das Aufhören des Placentarkreislaufes gesetzten Missverhältnisses zwischen der Weite der absteigenden Aorta und der ihrer Äste und der hiedurch gesetzten Stromverlangsamung sei.

Macht man von Kindern aus der zweiten Lebenswoche durch den Nabeltrichter und die an ihn herantretenden Nabelgefäße Schnitte senkrecht zur Linea alba, so sieht man die den Grund des Nabeltrichters deckenden Granulationen, welche vom Epidermisrande her mit flachen Zellen sich überziehen, und sieht die Gefäße noch bis an den Nabel heranreichen. Ihr Lumen, das durch Wandcontraction

fast aufgehoben erscheint, ist ebenso wie die Wände von verschieden reichlichen Rundzellen infiltriert. Nach 3 Wochen ist der Nabelgrund schon übernarbt, die schon etwas retrahierten Gefäße an ihren Spitzen durch zellige Massen verschlossen und der periphere Gefäßantheil schon von bindegewebigem, zellreichem Gewebe erfüllt. Ist das Gefäß thrombosiert, so beschränkt sich die Zellinfiltration meist nur auf die peripheren Thrombusantheile, die ganze Veränderung geht weiterhin langsamer vor sich.

Schon nach der dritten Lebenswoche finden sich auch in der Media Veränderungen, die Thoma als degenerative auffasst. Die früher dicht aneinander gelegenen, nur von elastischen Fasern getrennten Muskelfasern der Arterien weisen nunmehr in ihren inneren Schichten Bündel auf, in denen keine deutliche Kernfärbung ist, während das Gewebe eine leichte diffuse Färbung annimmt. Später sieht man oft zwischen den Muskelkernen eine homogene, kernlose Zwischensubstanz auftreten, wodurch die betreffenden Schichten der Media ein helleres Aussehen gewinnen. In der Nabelvene sind solche Veränderungen schon wegen ihres Baues anfänglich minder auffällig.

An Kindern von 6 Wochen findet man die peripheren Enden der Nabelarterien durch mäßig zellreiches Bindegewebe vollständig geschlossen, nur wenn Thrombose bestand, erscheint im Centrum noch ein verschieden großer Rest des entfärbten, keine deutlichen Blutzellencontouren zeigenden Thrombus, so dass ein vollständiger Abschluss der Veränderungen noch nicht erreicht ist.

Das unter dem Thrombus gelegene Stück der Arterie ist schon stark verengt, lässt jedoch ein Lumen noch immer nachweisen. Dieses ist klein, rundlich oder oval, und liegt innerhalb zellreichen Bindegewebes, das nach außen von der Elastica gegen die Media begrenzt wird.

Durch fortschreitende subendotheliale Bindegewebswucherung verkleinert sich das Arterienlumen, das man in allen Fällen bis zur 8. und 10. Lebenswoche mikroskopisch noch nachzuweisen vermag. Man kann auch bei 2 Monate alten Kindern meist noch mit einer feinen Sonde oder Borste die Arterie bis zu dem obersten, 1—2 *cm* langen, vollständig verschlossenen Theile sondieren.

Schon bei einem Kinde von 10 Wochen fand ich das Restlumen der Arterie von einer schmalen Zone umsäumt, in der lange, den Muskelkernen gleichende Zellkerne sich fanden. (Siehe Fig. 1, Tafel I.) Es bildet sich also gleichsam eine neue innere Media

(Thoma[54]), die hauptsächlich quer-, doch auch längsgestellte Zellkerne aufweist. In späterer Zeit ist dieser Befund noch deutlicher; er ist bei erhaltenem Restlumen ganz constant. (Siehe Fig. 2.)

Auch an der Nabelvene verschließt sich constant nur der periphere Antheil, indes der übrige Theil häufig einen mehr oder weniger weiten Restcanal behält, welcher übrigens bis zum zweiten Lebensmonate so gut wie immer vorhanden ist, weshalb man bis zu dieser Zeit fast constant vom Sinus der Pfortader aus eine feine Sonde oder Borste in die Vene einführen kann, die dann bis zu dem peripheren, 1—2 *cm* langen, stets verschlossenen Theile vordringt. Ich glaube mit Robin zu finden, dass im allgemeinen der Verschluss der Vene rascher erfolge als der der Arterien, was einerseits in dem Mangel oder wenigstens der geringeren Ausdehnung des Thrombus, andererseits in dem schlaffen Aneinanderliegen ihrer Wände im peripheren Antheile seinen Grund hat. Baumgarten[59]) gibt übrigens an, dass der Obliterationsprocess an den Venen überhaupt rascher ablaufe als an den Arterien.

Die obliterierende Bindegewebswucherung in der Vene ist analog jener in den Arterien; Atrophie der Muscularis tritt ebenfalls ein.

Auf den zeitlichen Ablauf des definitiven Verschlusses der Nabelgefäßenden nimmt der Umstand, ob das Kind ausgetragen oder vor der Reife zur Welt gekommen war, keinen sichtlichen und nachweisbaren Einfluss, ebensowenig auf den Eintritt und das Fortschreiten der Ligamentbildung.

Von gewaltigem Einflusse dagegen ist die mit, selten ohne manifeste Omphalitis auftretende Arteriitis und die weit seltenere Phlebitis umbilicalis, welche als Periarteriitis und Periphlebitis beginnen und, wie schon erwähnt, durch Lähmung der Gefäßwände zur intensiveren und extensiveren Thrombenbildung in diesen Veranlassung geben und schon dadurch allein den definitiven Verschluss der Gefäße zu verzögern pflegen. Heilen die Processe ab, so zeigen die Gefäßenden und häufig auch die Ligamente eine noch lange Zeit sichtbare und oft sehr intensive schiefergraue Pigmentierung, die jedoch an sich nicht unbedingt auf einen vorausgegangenen solchen entzündlichen Process zu schließen gestattet.

Noch nach vielen Monaten kann man in entzündet gewesenen Gefäßen Reste des Thrombus nachweisen. So fand ich bei einem 17 Monate alten Kinde, bei dem eine Partie des großen Netzes mit der Hinterseite des Nabels verwachsen und die Ligamente und Arterienenden stark schiefergrau pigmentiert waren, in den obersten

Stücken beider Arterien noch den central wenig veränderten Thrombus, der das noch wie bei einem einen Monat alten Kinde weite Lumen erfüllte und von den nicht besonders starke atrophische Erscheinungen bietenden Gefäßwänden umschlossen war.

Auch früh eintretende schwere, den allgemeinen Kräftezustand schwächende Krankheiten, wie namentlich Darmkatarrhe, verzögern häufig den definitiven Gefäßverschluss. Ebenso äußert die angeborene Syphilis, wie Tamassia[58]) angibt, einen verzögernden Einfluss.

Die Bindegewebswucherungen führen unter fortschreitender Verminderung des Lumens zum makroskopisch vollständigen Verschlusse der Nabelarterien in der ganzen Strecke, welche oberhalb der A. vesicalis superior gelegen ist, doch erfolgt dieser Verschluss meist erst um und nach dem zweiten Lebensmonate, so dass man so gut wie immer bei Kindern von 2 Monaten eine feinste Metallsonde oder eine Borste durch die Nabelarterie bis an ihr oberstes, 1 *cm* und darüber langes, stets verschlossenes Endstück führen kann. Häufig verhält sich die eine Arterie diesbezüglich anders als die andere.

Später ist das meist nicht so weit oder überhaupt nicht mehr möglich, und man war daher früher der Ansicht, dass das Arterienstück über der oberen Blasenarterie immer vollständig in ein solides Band sich verwandle, seltene anomale Fälle ausgenommen. (Hyrtl.[22])

Ercolani[61]) und Baumgarten[55]) haben nun darauf aufmerksam gemacht, dass man in dem Stücke der Nabelarterie, das beim neugeborenen Kinde zwischen dem Abgange der oberen Blasenarterie und dem Nabel liegt, und das nach der allgemeinen früheren Anschauung unter Zugrundegehen seiner Gefäßelemente in einen bindegewebigen Strang (Ligamentum vesicoumbilicale laterale) umgewandelt werden soll, ein, wenn auch kleines, so doch deutliches Gefäßlumen bei im Wesen erhaltener Gefäßstructur der dieses umscheidenden Wandungen nachzuweisen vermöge. Baumgarten führt dies als einen constanten Befund an, indem er sagt, „dass die Nabelarterien in fast voller Länge fortbestehen und wachsen und sich an der Ernährung von Theilen der vorderen Bauchwand betheiligen,“ wofür ihm die Thatsache zeugt, dass man kleinste, von diesem erhaltenen Lumen abgehende Seitenäste nachzuweisen imstande sei. Auch Thoma[54]) bestätigt unter Anführung von Ercolani und Baumgarten das Fortbestehen eines kleinen Lumens in den Nabelarterien, das über dem Abgange der obersten Blasenarterie einige sehr kleine Seitenzweige abgebe.

Es sei schon hier erwähnt, dass die gewöhnlich schlechtweg als Ligamenta vesicoumbilicalia lateralia bezeichneten Stränge somit streng in einen unteren Antheil, eben jenen, in dem noch die Gefäßwand und ein Restlumen erhalten ist, und in einen oberen, den Baumgarten Filament nennt, zu trennen sind. Der untere, der Gefäßantheil des seitlichen Blasennabelbandes, reicht beim mehrjährigen Kinde noch bis an die Seite der Blase, oft ebenso beim Erwachsenen, wie man sich jederzeit leicht überzeugen kann. Dabei ist der obere, der Filamententheil, immer dünner, weniger rundlich, eher flach, bandartig, meist nicht einheitlich, sondern in mehrere dünne Filamente zerfasert, indessen der Gefäßantheil des Ligamentes immer mehr weniger rundlich erscheint, wie dies nach Ablösen des ihn beim älteren Individuum meist umscheidenden subperitonealen Fettes erkennbar ist. Er ist derb und weist am Durchschnitte in seinem Inneren einen gelblichen, wie seine Achse erscheinenden, von den weißlichen Außenschichten abstechenden Kern auf.

Das Fortbestehen eines Restcanales in diesem unteren Antheile des Lig. vesicoumbilicale lat. konnte auch ich in der Mehrzahl der untersuchten Fälle bei Kindern von mehreren Monaten und Jahren und auch beim Erwachsenen constatieren, allerdings ist die Lichtung des Canales meist minimal, selbst bei der mikroskopischen Untersuchung manchmal nur noch eben zu sehen, es liegt häufig excentrisch im Inneren der neugebildeten, bindegewebigen, subendothelialen Massen, die das alte Gefäßlumen fast vollständig erfüllen (Thoma, Friedländer, Baumgarten) und ist, wie schon erwähnt, fast immer von einer, meist nur aus wenigen Lagen bestehenden concentrischen Schichte von spindeligen, einen stabförmigen Kern aufweisenden Zellen, also von einer offenbar neugebildeten Ringmusculatur, und von spärlichen Längsmuskelfasern umgeben, welche Media nur bei jüngeren Kindern deutlich vortritt, bei älteren Individuen häufig von einem fibrösen Gewebe ersetzt wird, in dem nur wenige längliche Kerne zu sehen sind. (Siehe die Fig. 3 und 4, Taf. I.)

Es gelang auch mir vereinzelt, von diesem Lumen abgehende, mikroskopisch feine Seitenäste nachzuweisen. (Siehe Fig. 2, Tafel I.)

Übrigens ist es gar nichts seltenes, in der rückgebildeten Nabelarterie nicht ein, sondern zwei und selbst mehrere solche Restlumina zu finden, in welchem Falle man ein Bild erhält, wie es dem „canalisierten Thrombus“ zukommt. Manchmal sieht man neben diesen durch die neugebildete Muscularis charakterisierten Lichtungen am Quer-

schnitte des Ligamentes ein schräg getroffenes, feinstes Gefäß, offenbar einen Seitenzweig des erhaltenen Lumens, der schief die Wand der alten Arterie durchbricht. Die Wandschichten des rückgebildeten Nabelgefäßes sind als solche wohl noch erhalten, doch ist die Muscularis, namentlich in den inneren Schichten, rareficiert, die Muskelkerne oft in verschiedenster Richtung angeordnet, die äußeren Muskelschichten aber häufig noch gut erhalten. Die ohne deutliche Grenze in die Umgebung übergehende Adventitia ist bei jugendlichen Individuen immer sehr gefäßreich, bei älteren weniger, ihr Grundgewebe bei letzteren mehr fibrös, zellarm. Elastische Fasern in der Gefäßwand sind stets noch nachweisbar.

Nur im obersten Antheile des aus der alten Nabelarterie gebildeten Ligamentes, ehe dieses in die filamentöse Fortsetzung übergeht, ist, wie gesagt, ein Restlumen nie zu sehen, die alte Gefäßlichtung vielmehr vollständig von bindegewebigen Wucherungen erfüllt, die Media ist meist stark verändert, besteht hauptsächlich aus Bindegewebe mit nur sehr spärlichen, oft schlecht färbbaren Muskelfaserkernen und geht ohne deutliche Grenzen in die gefäßreiche, aus dichterem Bindegewebe bestehende Adventitia über; elastische Elemente sind noch, wenn auch spärlich, nachweisbar, manchmal auch Reste der elastischen Intima, so dass man die Abstammung auch dieses Theiles des „Ligamentes“ aus einem Gefäße noch immer ohne weiteres erkennt.

Ist ein Restlumen der Arterie nach dem Abgange der Vesicalis superior nicht mehr vorhanden, so bietet der ganze aus der Umwandlung der Nabelarterie gebildete, untere Theil des Lig. vesicoumbilic. lat. im mikroskopischen Bilde das eben geschilderte Verhalten des obersten Antheiles, doch ist dies äußerst selten, und der überwiegend häufigere Befund ist die erstbeschriebene, schon von Baumgarten und Ercolani geschilderte, nicht vollständige Obliteration.

Übrigens glaube ich nicht, dass dem minimalen, oft spaltförmigen, nicht immer von deutlichem Endothel ausgekleideten Restlumen ohne weiteres die Bedeutung eines functionierenden, also dauernd von Blut durchströmten Gefäßchens beizulegen sei. In jenen Fällen, in denen man Seitenäste nachzuweisen vermag, unterliegt das Functionieren dieses Gefäßrestes wohl keinem Zweifel, in einer großen Zahl der Fälle gelingt es aber gar nicht, Zweige dieses Lumens zu finden.

Selbstverständlich ist dieses mikroskopisch feine Restlumen von der Blasenarterie aus meist nicht sondierbar, doch war es mir in

einer kleinen Zahl von Fällen bei Kindern von mehr als 2 Monaten und von einigen Jahren und vereinzelt auch bei Erwachsenen möglich, mit einer feinen Borste oder einer feinsten Metallsonde die Nabelarterie einer- oder beiderseits noch nach Abgang der Vesicalis superior 1—2 *cm* weit, manchmal bis an das oberste stets verschlossene Stück des um diese Zeit schon weit vom Nabel entfernten Gefäßes zu sondieren und mit wässeriger Berlinerblaulösung zu injicieren.*) Es zeigte in solchen Fällen die Injection fast regelmäßig, dass noch unmittelbar unter der verschlossenen Gefäßspitze über der oberen Blasenarterie ein feiner Ast zum Blasenscheitel zog, hier sich auflöste und mit den Verzweigungen der übrigen Blasenarterien anastomosierte, in welchen Fällen eine zierliche Injection von Gefäßnetzen der Blasenoberfläche zu erzielen war. Sehr häufig schickte diese Arterie auch dem Urachusreste entlang ein Zweigchen nach aufwärts.

Einen solchen quer zum Blasenscheitel ziehenden Ast der A. umbilicalis habe ich auch zweimal beiderseits bei neugeborenen Kindern und mehrmals bei mehrere Tage und wenige Wochen alten Kindern gefunden, in welch letzteren Fällen der die Spitze der Nabelarterien verlegende Thrombus gerade über dem abgehenden Aste sich begrenzte. Ich erblicke in dieser zum Blasenscheitel ziehenden Arterie die von Hyrtl[22]) beschriebene Vesicalis suprema. Hyrtl fand sie, solange das Nabelstück der A. umbilicalis noch offen ist, als einen feinen, direct zum Blasenscheitel ziehenden, zuweilen auf einer oder auf beiden Seiten doppelten Zweig. Er meint, diese oberste Blasenarterie sei nach der Geburt dem Verfalle geweiht. Dies ist offenbar meist nicht der Fall, im Gegentheile ist sie, wenn vorhanden, Ursache der Persistenz eines längeren und weiteren Restcanales in der Nabelarterie.

Sowie an den Nabelarterien verschließt sich auch an der Nabelvene vollständig und constant nur der vorderste Antheil, so dass man durch das allerdings stark verengte Lumen unter gewöhnlichen Umständen auch noch bis zum Ende des 2. Lebens-

*) Bei Mende[5]) (1826) findet sich die Angabe, dass die Nabelschlagadern sich niemals ganz verschließen, sondern nur vom Nabel bis zum oberen Theile der Blase hin. Selbst dieser Theil derselben schrumpfe sehr viel eher zusammen, ehe er sich gänzlich schließe. Das Zusammenschrumpfen hat Mende schon am 3. und am 6. Tage wahrgenommen. Haller und Trew dagegen konnten noch lange nachher flüssig gewesenes Wachs in sie einspritzen, und der letztere sah sie zwar vor dem 3. Monate größtentheils verschlossen, doch erst innerhalb Jahresfrist ganz blind.

monates vom linken Pfortaderaste her eine feine Sonde oder wenigstens eine Borste bis an diesen verschlossenen und um diese Zeit auch schon immer deutlich retrahierten Endtheil heran einführen kann.*)

Bei mikroskopischer Untersuchung einer Nabelvene am Ende des 2. Monates zeigt der verschlossene Theil die atrophische Wandung und die bindegewebige Verschlussmasse, der noch durchgängige Theil neben atrophischen Veränderungen an der Media bindegewebige Wucherungen unter dem Endothel und häufig um das kleine, noch erhaltene Lumen schon nach 2, häufiger nach 3 Monaten, ähnlich wie bei den Arterien, eine aus spärlichen Ring- und Längsfasern bestehende neue, innere Media.

Späterhin, nach dem 2. Monate, ist es häufig auch noch möglich, die Nabelvene zu sondieren, in jenen Fällen nämlich, in denen, wie gleich ausführlich erörtert werden soll, innerhalb der Nabelvene dauernd eine durch Seitenäste unterhaltene Circulation stattfindet, während, wenn dies nicht der Fall ist, die Nabelvene vollständig oder bis auf ein selbst mikroskopisch äußerst feines, wohl meist functionsloses Lumen verschlossen ist (siehe Tafel II., Fig. 5), wobei indes immer die Gefäßstructur mikroskopisch noch erhalten bleibt, wie auch die histologische Untersuchung des Ligamentum teres Erwachsener beweist. (Siehe Tafel II., Fig. 6.)

Seit Burow[63]) (1842) an Embryonen eine Communication der Nabelvene mit den Bauchdeckenvenen durch eine aus paarigen Ästen der unteren epigastrischen Venen und einem unpaarigen, dem Urachusreste entlang ziehenden Zweige gebildete, in die Nabelvene nahe ihrem centralen Ende einmündende Vene gezeigt hatte, war für die alte Lehre von der Möglichkeit des Persistierens der Nabelvene eine anatomische Grundlage gewonnen gewesen. Männer wie Rokitansky, Virchow, Hyrtl, Bamberger u. a., theilten diese Anschauung

*) Mende führt an, dass die Verschließung der Nabelgefäße immer allmählich und nicht stets zur selben Zeit vor sich gehe. Der große Haller habe die Nabelvene schon am 3. Tage nach der Geburt zusammengeschrumpft gefunden, doch konnte er sie leicht öffnen und mit Wachs injicieren. Am 14. Tage nach der Geburt fand er sie blind, doch in anderen Fällen noch im 3., 6., ja 8. Monate nicht ganz geschlossen, obgleich sehr verengt. Man habe übrigens auch Beispiele, dass sie sich niemals schloss und noch beim Erwachsenen Blut führte. In der Regel dürfte die gänzliche Verwachsung bis zur 3. Woche nach der Geburt erfolgen, doch darf man, wenn man sie in der Leiche eines Säuglings noch nicht antrifft, daraus allein nicht schließen, dass das Kind noch nicht über die 3. Lebenswoche hinausgetreten gewesen sei.

und schrieben der Nabelvene eine große, ja ausschlaggebende Bedeutung für die nach den Bauchdeckenvenen erfolgende Ableitung des infolge von Lebercirrhose stauenden Pfortaderblutes zu.

Sappey und Robin[64]) traten jedoch (1859) dieser Lehre entgegen, sie leugneten das Bestehen der Burow'schen Vene und die Möglichkeit der Persistenz des Nabelvenencanales und maßen die Hauptleistung bei der Abfuhr des stauenden Pfortaderblutes den das Ligamentum teres begleitenden, nach ihren Angaben in den linken Pfortaderast mündenden Paraumbilicalvenen zu. Für diese Lehre waren auch Schiff's[65]) Befunde verwertbar, der die Mündung der Burow'schen Vene in den linken Pfortaderast nahe der Anheftung des runden Leberbandes verlegte.

In letzter Zeit ist Baumgarten[55 u. 60]) zweimal (1877 und 1891) für die Richtigkeit der Burow'schen Funde und der alten Lehre von der Persistenz der Nabelvene, allerdings mit wesentlicher Modification dieser Lehre, eingetreten und hat ihr, die nach Sappey's und Robin's Publication von der Mehrzahl der Autoren verlassen war, wieder zum Ansehen verholfen.

Schon vor ihm hatte Hyrtl[22]) (1870) die Angaben Burow's bestätigt, doch ersehe ich aus dem Texte nicht, ob er die in die Nabelvene „kurz vor dem Anlangen am vorderen Leberrand" eintretende Burow'sche Vene bei seinen Injectionen an Kinderleichen constant oder nur gelegentlich gefunden hat.

Auch Ercolani[61]) (1872) hatte angegeben, dass er bei Menschen von 3—12 Jahren die Nabelvene nur in der Nähe des Nabels obliteriert, gegen die Leber zu aber noch ihre Lichtung erhalten gefunden habe, wobei er bemerkte, dass die erhalten gebliebenen Muskelfasern ihre Richtung geändert hätten und nur spärlich zwischen dem Bindegewebe, das die Hauptmasse der alten Venenwand bilde, anzutreffen wären. Doch da er von einer Circulation in der Nabelvene und von Zweigen, welche die Circulation erhalten würden, nicht spricht, blieb auch seine Angabe wenig beachtet.

Nach Baumgarten beschäftigte sich noch Wertheimer[66]) mit dem gleichen Gegenstande, doch kommt seine übrigens schon von Baumgarten (1891) widerlegte, an sich unwahrscheinliche Angabe von der Wiedereröffnung der obliterierten Nabelvene weiter nicht in Betracht.

Von den Anatomen bestätigt Braune[67]) (1884) im Wesen die Befunde von Burow. Von den Sappey'schen Paraumbilicalvenen, speciell von der einen größten, auf die Sappey Gewicht

legte, sagt er, es scheine, dass sie gewöhnlich weder direct in die Pfortader noch in die Nabelvene münde, nur einmal hätte er eine solche Mündung in die letztere constatieren können. Details hierüber führt er nicht an.

His[68]) (1895) führt die Burow'sche Vene Baumgarten's auf und legt ihr den Namen Vena supraumbilicalis bei.

Meine Untersuchungen über diesen Gegenstand wurden mir durch die Frage nach dem zeitlichen Ablaufe der Obliteration der Nabelgefäße nahegelegt und durch die erste Publication Baumgarten's im „Centralblatt für die medic. Wissenschaften," in der er seine Beobachtungen über die Persistenz eines Restcanals in den verschiedenen fötalen Kreislaufabschnitten berichtet, direct veranlasst. Als ich deshalb daran gieng, mich mit dem Gegenstande näher zu befassen, schlug ich, ohne noch Baumgarten's zweite ausführliche Publication zu kennen, naturgemäß denselben Weg ein, den er vor mir betreten hatte. Ich hatte schon eine Anzahl von Injectionspräparaten gemacht und einzelne der Injectionspräparate abbilden lassen, als ich Baumgarten's zweite Arbeit über die Nabelvene und seine Abbildungen in die Hand bekam. Ich war von der vielfachen Gleichheit meiner Präparate und der von Baumgarten seiner Arbeit beigegebenen Bilder angenehm überrascht. Ich füge einzelne der Bilder dennoch bei, da sie als Bestätigungen der Baumgarten'schen Befunde doch nicht ganz wertlos sind, sehe aber von der ursprünglich geplanten Darstellung zahlreicher, die Varietäten des Befundes wiedergebender Bilder nunmehr ab und will auch bei der Beschreibung meiner Befunde möglichster Kürze mich befleißen, zumal ich ja im Wesen mit Baumgarten's Darlegungen übereinstimme.

Auch ich bediente mich also des Injectionsverfahrens, das ich nur in den ersten Fällen mit Teichmann'scher Masse, später nach einigen Misserfolgen ausschließlich mit einer wässerigen Lösung von Berlinerblau durchführte.

Bei Herstellung der Präparate zur Injection gieng ich in der folgenden Weise vor: Ich eröffnete die Leiche, statt, wie es bei uns ausschließlich gebräuchlich ist, durch einen Kreuzschnitt, für meinen Zweck in der Weise, dass ich den median vom Kinne bis zum Ende des Brustbeinkörpers geführten Hautschnitt nach beiden Seiten entlang den Rippenbogen auseinanderweichen ließ und die Bauchhaut beiderseits in der Achsellinie bis zum Darmbeinkamme durchtrennte. Nun gieng ich an beiden Seiten in die Bauchhöhle ein, durchschnitt die Rippenknorpel, löste das Brustbein aus, durchschnitt das Zwerchfell nahe seinem hinteren Ansatze und klappte die Leber, die ich vorsichtig aus ihren Verbindungen getrennt hatte, sammt dem Bauchhautlappen und

Brustbeine nach vorne um. Wenn ich nun den Sinus der Pfortader eröffnete, konnte ich bequem eine feine Canüle in die Nabelvene einbinden und konnte, da die vordere Bauchhaut und das Ligamentum suspensorium hepatis unversehrt waren, alle von der Vene aus sich injicierenden Zweige verfolgen.

In solcher Weise wurden 156 Präparate injiciert, von denen etwa zwei Drittel Föten, neugeborenen und mehrere Monate bis wenige Jahre alten Kindern, ein Drittel erwachsenen Personen entnommen waren.

In jedem Falle habe ich die injicierten Gefäße nachträglich durch Präparation freigelegt, ihre Mündungsstelle nach Aufschlitzen der Nabelvene besehen oder, wenn die Injection erfolglos geblieben war, in gleicher Weise wie Baumgarten mich von dem sicheren Fehlen von Seitenästen der Nabelvene überzeugt.

Die Tabelle zeigt meine Ergebnisse:

Alter	Anzahl der injicierten Fälle	Resultat im Sinne der Baumgarten'schen Befunde	
		positiv	negativ
Föten*)	5	3	2
Neugeboren und reif**)	10	3	7
Mehrere Stunden bis $1^1/_2$ Tage	8	3	5
2 bis 5 Tage	9	9	—
7 Tage	2	1	1
8 „ ***)	1	1	—
9 „	2	2	—
13 „	1	1	—
14 „	4	3	1
15 „	1	1	—
17 „	1	1	—
18 „	1	1	—
3 Wochen	8	7	1
4 „	2	2	—
1 Monat	1	1	—
5 Wochen	1	1	—
6 „	3	2	1
2 Monate	4	3	1
$2^1/_2$ Monate	1	1	—
11 Wochen	1	1	—
3 Monate	6	1	5
4 „	7	2	5
5 „	2	1	1
$6^1/_2$ „	1	1	—
7 „	1	1	—
8 „	2	2	—
9 „	2	1	1
$9^1/_2$ „	1	1	—
10 „	4	2	2
1 Jahr	1	1	—
13 Monate	1	—	1
$1^1/_2$ Jahre	3	1	2
2 „	4	4	—
3 „	2	1	1
$3^1/_2$ „	2	1	1
4 „	1	1	—
12 bis 82 Jahre	50	22	28
	156	90	66

*) Von den positiven Fällen war die Länge 16 (siehe Fig. 10, Taf. III.), 35 und 39 *cm*, von den negativen 31 und 32 *cm*.

**) Fig. 11, Taf. III., stammt von einem decapitierten reifen Kinde.

***) Das Präparat ist auf Fig. 12, Tafel III. abgebildet.

In mehr als der Hälfte der Fälle (57·69%) vermochte ich also Äste der Umbilicalvene nachzuweisen und kann somit die Richtigkeit der Angaben Baumgarten's wenigstens insoweit bestätigen, als ich das Erhaltenbleiben eines functionierenden Restcanales in der Nabelvene wohl für ein häufiges Ereignis, wenn auch nicht, wie Baumgarten, für die Regel anzusehen vermag. Vielleicht war es ein Zufall, dass dieser ein Material in die Hand bekam, welches ihm seine Befunde als die Regel und das Fehlen von in die Nabelvene einmündenden Ästen als nur seltene Ausnahme erscheinen ließ, ebenso wie offenbar ein Zufall Sappey und Robin die Burow'sche Vene nicht auffinden ließ, wenn nicht etwa Sappey's nicht geeignetes Injectionsverfahren die Schuld hieran trägt, ein Vorwurf, der mich und meine Angaben nicht treffen kann.

Was die Details über Ursprung, Caliber und Verlauf der Nabelvenenäste betrifft, so zeigen meine Präparate eine erfreuliche Übereinstimmung mit den Schilderungen Baumgarten's. In der Regel liegt die Mündung bei noch in ganzer oder in fast ganzer Länge erhaltener Nabelvene in deren oberen Hälfte etwas über der Mitte, seltener im obersten Drittel, noch seltener im untersten Drittel, doch sah ich vereinzelt selbst knapp vor dem peripheren Ende, also in nächster Nähe des Nabels, die Vene einmünden.*)

Dass die Einmündungsstelle meist genau in der vorderen Mittellinie der Venenwand, seltener seitlich, am seltensten in der Hinterwand liege, kann ich gerade nicht bestätigen; in meinen Präparaten wechselte das sehr, nur gerade in der unteren (hinteren) Mittellinie sah ich die Einmündung nie. Meist liegt das Gefäß der Nabelvene dicht an, verlässt sie erst nahe ihrem peripheren Ende und tritt hier mit den tiefen unteren epigastrischen Venen einer- oder beiderseits, sehr häufig auch mit entlang dem Urachusstrange und der Blasenvorderwand ziehenden Venen in Verbindung. Braune und mit ihm His nennen gerade diese Verbindungsäste Burow'sche Vene, während Baumgarten diesen Namen ausschließlich dem die Nabelvene begleitenden und in diese einmündenden Stämmchen beilegt. Nach His wäre letzteres als Vena supraumbilicalis, seine Wurzeläste als Vena epigastricoumbilicalis (paarig) und Vena vesicoumbilicalis (unpaar) zu bezeichnen.

Im oberen (centralen) Antheile der Nabelvene, respective des Lig. teres, steht die Burow'sche Vene häufig mit einem Gefäßnetze in Zusammenhang, das die Nabelvene umspinnt und mit

*) Siehe auch Taf. III., Fig. 10: Präparat von einem 16 *cm* langen Fötus.

im Ligam. suspensorium verlaufenden Venen (Paraumbilicalvenen) communiciert, in welchem Falle man außerordentlich zierliche Injectionsbilder erhält. Auch in ihrem peripheren Antheile nimmt sie nicht selten solche kleine Ästchen auf. Im centralen Theile vereinigen sich diese Netze manchmal zu einem dünnen Längsstämmchen, das die Richtung gegen den Leberrand nimmt und hier zerfällt; eine directe Einmündung in die Pfortader sah ich dabei nie. Manchmal ist das Verhältnis so, dass sich von der Nabelvene aus zuerst ein kleines, quer zur Nabelvenenachse stehendes, 2—3 *mm* langes Venenstämmchen injiciert, das unter fast rechtem Winkel in einen zum Leberrande aufsteigenden und einen zum Nabelgrunde herabziehenden Ast (Burow'sche Vene) zerfällt. Der obere Ast mündet indes nicht selten ganz selbständig in die Nabelvene ein. Sein Caliber ist geringer als das der Burow'schen Vene, daher auch seine Mündung immer feiner. Übrigens habe ich zwei Lumina in der Nabelvene auch dann gefunden, wenn neben der zum Nabel ziehenden Vene eine „Schaltvene" bestand, wie sie Baumgarten [60]) auf Taf. V. abbildet, die von der Gegend ober dem Nabel in den Blättern des Ligamentes herabzieht.*)

Solche selbständige Venen sind manchmal mehrfach vorhanden, man kann somit auch drei Lumina in der Nabelvene finden, ja einmal sah ich deren acht; selten fehlt dabei eine eigentliche Burow'sche Vene.

Was das Caliber dieser Äste der Nabelvene anbelangt, so ist es unter normalen Verhältnissen ein sehr geringes, selbst in die Burow'sche Vene, die ja den größten Ast darstellt, kann man höchstens eine feinste Metallsonde, meist nur eine Schweinsborste und oft kaum diese einführen. Klappen an der Mündung oder im Verlaufe der Gefäße sind nicht nachweisbar.

Ich möchte an paar Beispielen den Verlauf der Nabelvenenäste zeigen:

Frucht von 39 *cm* Länge. Über der Mitte der Nabelvene injiciert sich ein Gefäß, das mit im Lig. suspens. von der vorderen Bauchwand und vom vorderen Leberrande kommenden Zweigen sich verbindet, am Nabel die Umbilicalvene verlässt und durch je einen Ast mit den Vv. epigastr. prof. beiderseits sich verbindet; ein kleines Zweigchen zieht entlang dem Urachus.**)

Einen Tag altes reifes Kind. Etwa in der Mitte der Nabelvene mündet an ihrer Unterseite ein Gefäßchen, das zuerst in einer Länge von 3 *mm* quer

*) Schon Hyrtl [22]) beschreibt sie (l. c., pag. 7).

**) Die Schilderung des Verlaufes entspricht dem Erscheinen der Äste bei der nabelwärts gerichteten Injection und lässt die Strömungsrichtung unberücksichtigt.

verläuft, dann an der linken Seite der Nabelvene herabzieht, sich mit den linken Vv. epigastr. prof. verbindet und Zweigchen in die Bauchdecken am Nabel entsendet, die auch längs der oberen Enden der Nabelarterien herabgehen.

Zwei Tage altes Kind. Von der oberen Grenze des unteren Drittels der Nabelvene geht an der Oberseite ein 1·5 *cm* langes Gefäß ab, das am Nabel nach links tritt und hier in drei Äste auseinandergeht: in einen rechten, kurzen, der unter einer dünnen Muskelschichte verläuft und mit den oberflächlichen Bauchdeckenvenen sich verbindet, in einen linken, der mit Zweigchen die Innenseite des Nabels umspinnt und mit einem vor der Blase laufenden Gefäße sich verbindet, und in einen mittleren, der in eine dem Urachus entlang ziehende Vene sich fortsetzt. Das vor der Blase verlaufende Gefäß gabelt sich und tritt beiderseits mit den tiefen epigastrischen Venen in Communication.

Neun Tage altes Kind. Vom oberen Drittel injicieren sich zwei fast in gleicher Höhe links und rechts entspringende Venen, die an den Seiten der Umbilicalvene herabziehen und am Nabel eine Schleife bilden, von der nach rechts ein Zweig zuerst subperitoneal, dann, von einer dünnen Muskelschichte gedeckt, zu den epigastrischen Venen tritt, während mehr links ein Zweig abgeht, der längs dem Urachus und an der Vorderwand der Blase ansehnliche Venen bis zu den Plexus herabschickt und mit feinen Reiserchen die linke Arteria umbilicalis umspinnt.

Dreizehn Tage altes Kind. Die centrale Hälfte der Nabelvene wird von reichlichen, zu Netzen zusammentretenden Gefäßchen umschlungen; aus ihnen isoliert sich ein Stämmchen, das centralwärts zum Leberrande geht und Verbindungen aufweist mit im Lig. suspens. verlaufenden Venen, peripherwärts zum Nabel zieht und, an diesem sich links wendend, mittelst zweier Zweige mit den linken epigastrischen Venen communiciert. Überdies geht etwa von der Mitte der Nabelvene an ihrer rechten Seite ein Gefäßchen ab, das am Nabel in eine an der Vorderwand der Blase ziehende Vene sich fortsetzt und das unterhalb des Nabels durch einen kurzen, queren Ast mit dem ersten Gefäße sich vereint; es gibt am Nabel einen kurzen, steil in die Musculatur eindringenden und mit den Vv. epigastricae tegumentosae sich verbindenden Zweig ab.

Drei Wochen altes Kind. Die Nabelvene ist im centralen Drittel von reichlichen Gefäßchen umsponnen, die auch mit Venen des Lig. suspens. sich verbinden. Vom obersten Drittel geht ein Stämmchen ab, das an der linken Seite herabzieht, Zweigchen ins Lig. suspens. abgibt, am Nabel ebenfalls Zweige entlässt und, an der lateralen Seite der linken Nabelarterie herabziehend, sich mit den linken Vv. epigastr. verbindet; am Nabel geht auch ein Zweigchen rechts unterhalb des Peritoneums zu den rechten epigastrischen Venen.

Elf Wochen altes Kind. Vom oberen Drittel geht ein langes Gefäß ab, das zur linken Seite herabzieht, nahe dem Nabel das Lig. teres verlässt und zur linken Bauchwand geht, wo sich Zweige der Epigastrica injicieren; außerdem zweigt nahe dem Ende der Nabelvene ein kürzeres Gefäß nach rechts ab, das auch mit den Vv. epigastr. d. in Verbindung tritt. Bei stärkerem Drucke tritt die Injectionsflüssigkeit aus der Vena cava hervor.

Zwei Jahre altes Kind. Im centralen Antheile erscheinen netzförmig verbundene Stämmchen; es isoliert sich ein Stamm, der oben und rechts verläuft, etwa in der Mitte des Lig. teres einen aufsteigenden sich ramificierenden Ast

ins Lig. suspens. abgibt, gerade ober dem Nabel nach rechts abbiegt, sich spaltet und mit den Vv. epigastr. prof. beiderseits sich verbindet.

Mann von 52 Jahren. Nabelvene in der Länge von 5 *cm* offen, nahe dem peripheren Ende ihrer Lichtung geht ein 7 *cm* langes, dünnes Gefäß ab, das einen Ast ins Lig. suspens. abgibt und feiner werdend, im Lig. teres zum Nabel läuft, wo es nach links in die epigastrischen Venen übergeht.

Es sei hier hervorgehoben, dass die Mündung der Nabelvene, wenn sie als Canal noch erhalten ist, beim Erwachsenen schwierig aufzufinden ist, da sie in einer trichterförmigen Ausbuchtung des linken Pfortaderastes — einem stets erhaltenen Reste der embryonalen Vene — neben den Ostien von direct in die Lebersubstanz führenden Pfortaderzweigen liegt, und da das ihr zugehörige Lumen erst durch Sondierung festgestellt werden kann.

Man muss also auch nach meiner Ansicht die Sappey'schen Paraumbilicalvenen ganz abtrennen von den Burow'schen, respective Baumgarten'schen Venen, und es kann im einzelnen Falle bei eintretender Stauung im Pfortaderkreislaufe entweder von letzteren, wenn sie vorhanden sind, die Ableitung des stauenden Blutes übernommen werden, wobei die Gefäße und ihre Anastomosen sich häufig sehr stark erweitern, wie Baumgarten's Befunde zeigen, oder es fällt die Ableitung nach den Bauchdeckenvenen, wenn eben die Nabelvene ganz obliteriert ist, ausschließlich den Sappey'schen Venen zu, wobei nicht außeracht gelassen werden darf, dass ja auch noch andere ausgiebige Anastomosen durch die Magen-, Oesophagus-, Zwerchfell-, Hämorrhoidalvenen u. s. w. dem stauenden Blute den Ausweg gestatten.

Unser Leichenmaterial, das hauptsächlich aus eines plötzlichen oder eines gewaltsamen Todes Verstorbenen besteht, bot mir nicht häufig die Gelegenheit, bei Lebercirrhose nach dem Verhalten der Nabelvene zu sehen, auch bekam ich meist noch im hypertrophischen Stadium begriffene, selten schon stärker atrophische, cirrhotische Lebern zur Untersuchung. Nicht immer war in diesen Fällen die Nabelvene persistent, doch gelang es mir mehrmals, eine Erweiterung der persistenten Nabelvene zu constatieren, die aber nie über die Dicke einer gewöhnlichen, größeren Metallsonde hinausgieng. Bei einem 25jährigen Manne, der eine durch Stauung bei einem Vitium cordis complicierte Cirrhose nach alter, ausgeheilter Pfortaderthrombose infolge abgelaufener Pylephlebitis zeigte, konnte ich auch eine Erweiterung der Nabelvene nachweisen und fand im obersten Antheile derselben an der linken oberen Gefäßwand hintereinanderstehend

acht feine Gefäßlücken, von denen aus im Lig. susp. aufsteigende Venen sich injicierten — entsprechend den Schaltvenen Baumgarten's. Dass die Nabelvene nicht offen bleibt, wenigstens nicht als functionierendes Gefäß, wenn keine Äste in sie einmünden, ist klar, und es beweisen meine Präparate von nicht ausgetragenen und ausgetragenen Neugeborenen, dass die Burow'schen Venen schon primär offenbar nicht eine constante Bildung sind, sondern eine zwar häufige, aber doch nicht constante Verbindung der Nabelvene mit den Bauchdeckenvenen darstellen. Dass etwa diese in früher Fötalzeit stets vorhanden wäre und erst in der weiteren Entwicklung der Frucht wieder schwinde, wäre eine durch nichts zu begründende willkürliche Annahme.

In vielen jener Fälle, wo bei mehrere Monate oder mehrere Jahre alten Individuen makroskopisch ein Venenlumen nicht nachzuweisen war, ergab wohl, wie schon erwähnt, die mikroskopische Untersuchung manchmal ein minimales, oft von concentrisch gelagerten Fasern, also einer Art neugebildeter Media, umgebenes Restlumen, das aber vielfach unterbrochen war, nicht immer eine deutliche Endothelauskleidung zeigte und entweder leer oder mit körnigem Blutpigmente erfüllt war. Dieses Restlumen findet sich also hier ebenso wie in den rückgebildeten Nabelarterien und ist functionell gewiss oft ganz bedeutungslos.

Anomalien in Zahl, Ursprung und Verlauf der Nabelgefäße sind relativ selten. Auf sie hier näher einzugehen, würde zu weit führen, übrigens haben sie gerichtsärztlich wohl kaum eine Bedeutung.

Eine Nabelarterie statt der beiden bei sonst normalem Ursprunge und Verlaufe ist ein nicht eben seltener Befund, der für den Eintritt und Verlauf der Gefäßobliteration weiter keine Bedeutung hat.

Noch ehe die Gefäßenden definitiv verschlossen sind, entfernen sie sich allmählich vom Nabel, es tritt die schon seit jeher unter dem Namen Retraction der Nabelgefäße bekannte Veränderung auf. Selten schon in der zweiten, meist erst in der dritten Lebenswoche sieht man nach Eröffnung der Bauchhöhle, dass die Nabelarterien nicht mehr wie früher bis an den Nabel heranreichen, sondern dass ihr spitzer Vereinigungswinkel um ein geringes — meist einige Millimeter — unterhalb des Nabels liegt und durch ein anfänglich

breiteres, später flacher und schmäler werdendes gemeinschaftliches Stück mit dem Nabel verbunden erscheint. Bei einem Kinde von 3 Wochen ist diese Veränderung an den Nabelarterien immer, an der Vene meistens schon zu sehen. An letzterer erkennt man die „Retraction“ daran, dass die Vene mit einem rundlichen Ende vor dem Nabel absetzt und in ein mehr flaches Band sich fortsetzt. Schlitzt man die um diese Zeit zwar verengte, aber nur im peripheren Antheile nicht mehr permeable Vene auf, so sieht man, dass die Gefäßwände schon vor dem Nabel aufhören; ebenso ist dies an den Arterien.

Es fragt sich, wie entstehen diese Ligamente?

Robin,[23]) der die „Retraction“ der Nabelgefäße und die sich aus diesen und dem Urachusreste bildenden Ligamente zum Gegenstande einer ausführlichen, mit mehreren Tafeln illustrierten Arbeit gemacht hat, ist der Ansicht, dass Media und Intima der Nabelgefäße innerhalb der Adventitia sich zurückziehen, wobei in die von dem Adventitiamantel gebildete Höhle manchmal Blut austrete, und dass durch die Organisation dieses Blutpropfes, oder ohne sein Vorhandensein durch Annäherung der Adventitiawände der filamentöse Streifen entstehe, welcher die retrahierten Gefäße mit dem Nabel verbinde. Die Ligamente verlängern sich, indem die retrahierten Nabelgefäße nicht in gleichem Maße wachsen, wie die Bauchwand.

Anders erklärt Baumgarten[55 u. 60]) das Entstehen dieser Ligamente. Nach ihm würden sich die Nabelgefäße nach Abfall der Nabelschnur wie in der Continuität unterbundene Gefäße retrahieren, wenn sie nicht durch das adventitielle und periadventitielle Gewebe am Nabelringe befestigt wären. Infolge der eliminierenden Eiterung, welche zur Abstoßung des Nabelschnurrestes führt, wird nun dieses Gewebe in ein gefäßreiches Granulationsgewebe umgewandelt, indessen Media und Intima eine vollständige Continuitätstrennung erfahren haben. Dieses Granulationsgewebe wird nach Baumgarten durch den Zug der sich retrahierenden elastischen und muskulösen Elemente der Gefäße gedehnt, es verlängert sich und stellt, in Narbengewebe umgewandelt, die Stränge dar, die später mit den Bauchdecken gemeinsam wachsen, während die Nabelgefäße nicht entsprechend an Länge zunehmen.

Neuerdings hat Herzog[53]) die alte Lehre von dem „natürlichen Tode“, dem physiologischen Untergange der Nabelgefäße auf Grund mikroskopischer Untersuchungen wieder aufgestellt. Er gibt an, die Ligamente unter, resp. über dem Nabel entständen nicht

durch „Retraction“ der Nabelgefäße, sondern durch eine Degeneration der Gefäßwände; sie seien also nichts anderes als degenerierte Gefäßwände.

Wenn wir uns vor allem dieser letzteren Auffassung zuwenden, so müssen wir schon auf Grund des oben erörterten Verhaltens der Nabelgefäße eine solche Entstehungsweise der Ligamenta vesico-umbilicalia lateralia und des Ligamentum teres bezweifeln.

Es zeigt ja die mikroskopische Untersuchung der zu den Seiten der Blase liegenden sogenannten Ligamente bei Kindern von mehreren Monaten und Jahren, dass ein vollständiges Zugrundegehen der Arterienwand gar nicht eintritt, ja dass man selbst beim Erwachsenen noch in dem Ligamente die alte Gefäßwand und manchmal selbst ein Restlumen nachzuweisen vermöge. Oberhalb dieser noch erhaltenen, allerdings in der Structur veränderten, degenerierten Partie liegt der stets verschlossene, periphere Theil der Arterienwand, in dem zwar nie ein Lumen, aber die Gefäßwand als solche noch so weit erhalten ist, dass man aufs erste ihre frühere Gefäßstructur erkennt, indem man nicht nur Reste der Muscularis, sondern auch elastische Lamellen in einer Anordnung findet, wie sie nur in Gefäßwänden vorkommt.

Warum sollte also der untere Theil der Nabelarterie des Neugeborenen mit oder ohne Restlumen noch im Alter erhalten bleiben, indessen der obere so weit zugrunde geht, dass er „in einen rein bindegewebigen Strang umgebildet ist“? Die Gleichheit der Gefäßstructur in der ganzen Länge der Nabelarterie spricht an sich schon dagegen, dass ihre einzelnen Theile sich bei ihrer Rückbildung so ungleich verhalten sollten.

Das gleiche trifft auch für die Nabelvene zu; auch an ihr vermag man nach monate- und jahrelangem Extrauterinleben noch die Gefäßwand und oft ein mikroskopisch kleines, wenn nicht gar ein noch functionierendes Gefäßlumen nachzuweisen. Nur ihr peripherster Antheil ist immer verschlossen und am meisten in seiner Structur verändert; in diesem sind auch die Muskelfasern immer geringer an Zahl als in dem leberwärts liegenden Gefäßreste, nicht umgekehrt, wie Herzog es als Regel hinstellt.

Nehmen wir — wie Herzog — als Beispiel ein Kind von 4 Wochen. Die Nabelarterien sind auf fast 2 *cm* vom Nabel retrahiert, ihre peripheren Enden sind etwas dicker als die an der Seite der Blase liegenden Antheile und sind auf etwa 1 *cm* nach abwärts von einem braunrothen, ziemlich dünnen Thrombus erfüllt. Das den

Nabel mit den Arterienenden verbindende Ligament ist unten einheitlich und breiter, nach oben in mehrere Filamente getrennt.

Die Nabelvene ist auf 1 *cm* retrahiert, ihr rundliches Ende verschlossen und steht durch ein plattes Ligament mit dem Nabel in Verbindung.

Wenn wir Stufenschnitte quer durch die Bauchwand und die anliegenden Ligamente bis in die Gegend legen, wo deutlich ein wohlerhaltenes Gefäß schon makroskopisch erkennbar ist, so finden wir zunächst 2 *cm* unter dem Nabel:

Man erkennt ohneweiters die beiden Nabelarterien und zwischen und etwas vor ihnen gelegen den Urachusrest, letzteren in Form eines aus innig aneinanderliegenden Zellen bestehenden, von Bindegewebe umscheideten Stranges. Die Lichtung der Nabelarterien ist noch ziemlich weit und enthält einen nur an den Randzonen in Organisation begriffenen Thrombus. Nach außen von der gewucherten Intima kommt die Media, welche eine innere und äußere Muskelschichte mit quer- und schräggetroffenen, gut gefärbten, in einer homogenen Grundschichte liegenden Kernen aufweist und zwischen diesen beiden Schichten eine breite Zone zeigt, in der bei Färbung mit Alaun-Hämatoxylin diffusblaue Imbibition eintritt; nur an den Rändern dieser Zone sieht man hie und da undeutliche Kernfärbung; diese Zone entspricht offenbar der besonders stark und in ganzen Zügen degenerierten Ringmuscularis. Die Adventitia ist recht gefäßreich, ohne Besonderheiten.

Ein Schnitt gerade oberhalb des Winkels, in dem die beiden Nabelarterien zusammentreten, weist zwischen und hinter den Musculis rectis unter dem Peritoneum zahlreiche ziemlich weite Gefäße auf. Median zwischen den Muskelinnenrändern findet sich ein Hohlraum, der mit undeutlich begrenzten, im Zerfalle begriffenen Blutkörperchen erfüllt und von bindegewebigen, von Rundzellen infiltrierten, spärliche Muskelkerne aufweisenden Wänden begrenzt ist. Elastische Fasern in einer an die Arterienwand erinnernden Anordnung sind hier nicht nachzuweisen, auch entbehrt die Innenfläche dieses Raumes der Endothelzellen. Weiter nach aufwärts wird dieser bluterfüllte Strang dünner, die Rundzelleninfiltration seiner Umgebung stärker. Unterhalb des Nabels ist dieses einheitliche Ligament nicht mehr nachzuweisen, die einzelnen Filamente sind mikroskopisch nur schwer zu erkennen, man sieht sie als leichte Vorragungen unter dem überziehenden Peritoneum, die aus Bindegewebe bestehen und körniges Blutpigment aufweisen.

Oberhalb des Nabels wird das Venenligament mikroskopisch durch einen mit intensiv sich färbenden Rundzellen infiltrierten bindegewebigen Strang gekennzeichnet, der in die etwas atrophische, noch von Rundzellen infiltrierte Venenwand sich fortsetzt. Der centrale Venenantheil weist noch einen minimalen, von Zellen durchsetzten Thrombus auf.

Ähnlich sind die Befunde bei 3wöchentlichen Kindern, doch reicht das Rundzelleninfiltrat im Bindegewebe bis fast an den Nabel heran.

Überaus häufig sieht man oberhalb und im Niveau der Gefäßspitze namentlich an den Arterien im periadventitiellen Gewebe Blut ausgetreten, das hier bei 3 Wochen alten Kindern häufig schon wenigstens theilweise in amorphes und körniges Blutpigment verwandelt ist.

Bei älteren Kindern von 6—8 Wochen sind die eigentlichen Ligamente nichts weiter als ziemlich zellarme, häufig Blutpigment aufweisende, fibröse Stränge.

Nach meinen Präparaten kann ich demnach der Ansicht Herzog's[53]) über die directe Umwandlung der Nabelgefäße in diese Ligamente durch Degeneration der Gefäßwand nicht beipflichten, sondern muss mich Robin's[23]) und Baumgarten's[55 u. 60]) Ansicht von einer wirklichen Retraction der Nabelgefäße anschließen.

Das Retractionsbestreben der intraabdominalen Theile der Nabelgefäße spricht sich, wie oben erwähnt wurde, schon in der bald nach der Geburt erfolgenden Einziehung des Nabels und dem Einrollen des in die Amnionscheide übergehenden Cutisrandes deutlich aus, ihr thatsächliches Bestehen kann also nicht geleugnet werden und findet in der reichlichen Anwesenheit von Längs- und Schrägmuskelfasern in den Wandungen der Arterien seine Begründung. Die Retraction der Nabelgefäße findet jedoch gewiss nicht innerhalb der mit der Media ja recht fest verbundenen, übrigens selbst Muskelfasern einschließenden, also auch retractionsfähigen Adventitia statt, sondern innerhalb des lockeren periadventitiellen Gewebes. Man kann sich ohneweiters an Kindesleichen überzeugen, dass die Gefäßwand innerhalb dieses Gewebes leicht verschieblich ist, und dass beim queren Durchschneiden der Nabelgefäße der Gefäßstumpf innerhalb einer mit dem Gefäße locker verbundenen Schichte sich weit zurückzieht.

Die Retraction tritt ein, wenn in der Nabelgrube und in und um die Gefäße die mit der Abstoßung der Nabelschnur verbundene

zellige Infiltration so weit gediehen ist, dass die beim Neugeborenen, wie Herzog beschreibt und ich bestätigen kann, feste Verbindung der Nabelarterienadventitia mit dem Nabelringe gelockert ist, so dass sie dem von Seite der muskulösen und elastischen Bestandtheile der Gefäßwandungen ausgeübten Zuge nunmehr standzuhalten nicht vermag.

So erklärt sich, dass das die Ligamente darstellende Bindegewebe in der ersten Zeit noch mit Rundzellen infiltriert erscheint, und so erklärt sich auch ein von Robin hervorgehobener, überaus häufiger Befund, dass nämlich, besonders bei vorhandener Thrombose der Nabelgefäße, in das von den retrahierten Gefäßen verlassene Gewebe Blut austreten, und das Ligament dadurch anfänglich wie ein von Blut erfüllter Hohlraum aussehen kann. Deshalb findet man so häufig im Gewebe über und um die retrahierten Gefäße Blutkörperchen und Blutpigment und kann letzteres auch noch bei mehrere Monate alten Kindern in den oberen Theilen der Ligamente nachweisen. Makroskopisch erscheinen solche Filamente meist schiefergrau, ein Befund, der sehr häufig anzutreffen ist und nicht allein nach vorausgegangener Entzündung sich findet. Die anfängliche Rundzelleninfiltration schwindet später unter Umbildung zu fibrösem Gewebe, trägt also gewiss zur Bildung der Lig. umbilicalia mit bei, wie Baumgarten anführt.

Die geringere Entwicklung der muskulösen und elastischen Elemente in der Nabelvene bedingt es, dass die Retraction der Nabelvene später in sinnfällige Erscheinung tritt, und dass sie anfänglich auch weniger weit gedeiht als jene der Nabelarterien.

Die Längenzunahme der anfänglich kurzen Ligamente ist gewiss eine Folge des Wachsthumes der Bauchdecken, mit dem die nur in geringer Ausdehnung functionierenden, manchmal vollständig functionslosen Nabelgefäße nicht gleichen Schritt halten. Die Breitenzunahme der Bauchdecken veranlasst die an mehrmonatlichen Kindern meist sehr deutliche Auffaserung der Ligamente, die es bedingt, dass statt des anfänglich meist einheitlichen Bandes entweder unmittelbar über dem Nabelgefäßende oder in einiger Entfernung von ihm mehrere, wie aus einer Theilung des einheitlichen Ligamentes hervorgegangene dünne, wenig vortretende Filamente auftreten, die in zierlicher Weise sich miteinander verbinden und namentlich an den seitlichen und den unteren Partien des Nabelringes mit der fibrösen Schichte der Linea alba verschmelzen, ein Moment, das zur Festigkeit dieser Partien wesentlich beiträgt, und das das häufigere Hervortreten des Nabelbruches gerade aus dem oberen Antheile des Nabelringes, in welchen

die Filamente mit nur geringen Antheilen eingehen, zu erklären vermag.

Robin[23]) bildet in seiner erwähnten Arbeit diese Auffaserung und Verschmelzung der Ligamente in ihren zahlreichen verschiedenen Erscheinungsformen auf mehreren Tafeln ab.

Häufig ist die Retraction an den beiden Nabelarterien gleich anfänglich oder im weiteren Verlaufe ungleichmäßig. Während die eine Arterie noch bis zum Nabel heranreicht, ist die andere schon deutlich retrahiert, oder die eine ist schon 2 *cm*, die andere erst 1 *cm* vom Nabel entfernt; dabei lehnt sich der Urachusrest entweder an die eine oder die andere Arterie an. Geschieht die Retraction an beiden Arterien in gleicher Weise, so verbindet ihre Spitzen ein einheitliches Ligament, das erst über dem Blasenscheitel sich gabelt, übrigens durch Auffaserung später in seinem oberen Antheile selten mehr deutlich als einheitlicher Strang vortritt.

Sehr selten erfolgt, wie schon Robin anführt, die Retraction der Nabelarterien in der Weise, dass ihre Ligamente in ganzer Ausdehnung vollkommen getrennt, die frühere Lage und Richtung der Arterien beibehaltend, erst am Nabel selbst zusammentreten; ich sah dies nur zweimal.

Der zeitliche Ablauf der Retraction ist, wie mich eine durch fast 2 Jahre fortgesetzte Beobachtung lehrte, sehr inconstant, namentlich jener an der Vene, und es variiert deshalb die Länge der durch die Gefäßretraction gebildeten Ligamente bei gleich alten Individuen innerhalb nicht unbeträchtlich weit auseinander liegender Grenzwerte, eine Thatsache, welche der Verwertbarkeit dieser Erscheinung für nähere Altersbestimmungen hinderlich im Wege steht.

Im allgemeinen wird die Retraction erst innerhalb der dritten Lebenswoche evident und beträgt bei 3 Wochen alten Kindern an den Arterien meist weniger als 1 *cm*, äußerst selten mehr, an der Vene immer weniger. Bei 14 Tage alten Kindern fand ich eine Retraction überaus selten, sie betrug selbst an den Arterien kaum einige Millimeter.

Bei Kindern von 4 Wochen ist die Retraction an den Arterien sehr oft schon bis 2 *cm*, an der Vene bis 1 und $1^1/_2$ *cm*, bei 6wöchentlichen Kindern so weit gediehen, dass die Arterienenden den Scheitel der leeren oder wenig gefüllten Blase nur um etwa 1 *cm* überragen.

Schon nach 2 Monaten liegen die Arterienenden sehr häufig, bei 3monatlichen Kindern in der Regel in der Höhe des Blasenscheitels, entsprechend einer Retraction von 4—4·5 *cm*.

Andererseits kann man selbst bei 5 und 6 Monate alten Kindern die Arterienenden manchmal noch mehr weniger hoch den Blasenscheitel überragen sehen.

Später nimmt die Länge der Ligamente nur allmählich, entsprechend dem Wachsthume der Bauchdecken zu.

Kinder von 1 Jahr zeigen die Arterienenden meist schon zur Seite der Blase, wo man sie mehr oder weniger hoch hinaufreichend auch bei mehrjährigen Kindern und bei Erwachsenen findet, so dass die Distanz vom Nabel bis zum oberen Arterienende oft 10—12 *cm* und darüber beträgt. Die Länge des rein fibrösen Lig. teres kann bei 2 Jahre alten Kindern schon 6 *cm*, bei Erwachsenen 10 *cm* und darüber betragen.

Eine Auffaserung der Ligamente in dünnere, häufig untereinander anastomosierende Fäden findet meist erst nach dem zweiten Monate, selten früher, häufig viel später statt; sie geht an den Arterienligamenten so weit, dass man, was bei Erwachsenen die Regel ist, über dem obersten Arterienende einen einheitlichen Strang meist nur auf eine kurze Strecke nachzuweisen vermag und oft erst nach Ablösung des Peritoneums die feinen Filamente sieht, in die dieser zerfällt.

Blutung aus der Nabelschnur und dem Nabel.

Wenn auch gewöhnlich die schon oben erwähnten, für den Stillstand der Circulation in den Nabelgefäßen nach der Geburt maßgebenden Factoren ausreichen, um eine stärkere Blutung aus der Nabelschnur, selbst wenn diese nicht unterbunden ist, zu verhindern, so kann doch, wie die Erfahrung lehrt, gelegentlich Blutung und selbst tödtliche Verblutung aus dieser Quelle bald, oder, was häufiger zu sein scheint, in den ersten Stunden nach der Geburt erfolgen, weshalb wir auch, wenn sich bei der Section eines neugeborenen Kindes Zeichen der Verblutung und keine deren Eintritt genügend erklärenden Verletzungen ergeben, schließlich immer an die Möglichkeit einer Verblutung aus der Nabelschnur denken müssen.

Über die Ursachen einer solchen Verblutung haben schon ältere Autoren vielfache, zum Theile heute noch geltende, zum Theile verlassene Angaben gemacht.*) v. Hofmann's durch Thierexperimente gestützte Studien haben diese Frage auf moderner Basis erledigt.

Ich möchte hier nur erwähnen, dass trotz vollkommen zweckentsprechender Unterbindung der Nabelschnur gelegentlich eine Verblutung aus dieser doch vorkommen kann, eine Thatsache, die, weil den Ärzten nicht allgemein bekannt, nicht selten dazu führt, dass Hebammen der Fahrlässigkeit beschuldigt werden und gegen sie in der Meinung, die Nabelschnur könnte, da Verblutung eintrat, nicht in der gebräuchlichen, den Hebammen zur Pflicht gemachten Weise unterbunden gewesen sein, die gerichtliche Anzeige erstattet wird. Vezin[69]) veröffentlichte einen, Casper-Liman[38]) führen im Handbuche (6. Aufl., II. Bd., pag. 972 u. ff.) vier solche Fälle an, und Degen und Seydel[70]) haben je einen gesehen. Auch Runge[24]) erwähnt eine solche, aber nicht tödtlich gewordene Blutung. Auch im Wiener Institute kam ein derartiger Fall zur Section; bei einem zweiten, auswärts secierten Falle intervenierte Herr Hofrath v. Hofmann auf Antrag des Vertheidigers der Hebamme bei der Appellverhandlung als Sachverständiger.

Alle diese Beobachtungen zeichnen sich durch ihre bis auf kleine Details vollkommene Gleichartigkeit aus. Die Verblutung trat meist eine oder mehrere Stunden nach der Geburt ein, nachdem ursprünglich aus der unterbundenen Nabelschnur keine Blutung bestanden hatte.

Man geht nicht fehl, wenn man die Lockerung der Ligatur infolge der durch Verdunstung und Schrumpfung bedingten Volumsabnahme des Nabelschnurrestes als den Eintritt der Blutung ermöglichendes Moment beschuldigt, doch ist sie natürlich nicht die einzige Ursache, da ja sonst solche Blutungen gewiss häufiger wären, sondern es gehören hiezu als Hauptmomente Störungen im Kreislaufe, welche namentlich durch Athemhindernisse bedingt sind, und zu Blutdrucksteigerung. Erlahmen der Gefäßmuskelcontraction u. dgl. führen können. Auch Syphilis congenita und Hämophilie (Vezin[69]) können hiebei im Spiele sein.

Wie namentlich Ansteigen des Blutdruckes zur Insufficienz des, ich möchte sagen, nur relativen Verschlusses der Nabelgefäße führen kann, zeigen die schon von Baudelocque gemachten Versuche, die

*) Siehe Mende,[5]) Bd. I., pag. 207 u. ff.

Mende[5]) erwähnt (l. c., I. Bd., pag. 211). Durch Unterdrückung des Athemholens konnte Baudelocque beim neugeborenen Kinde „willkürlich einen Blutfluss aus der Nabelschnur hervorbringen, der sogleich, als das Athemholen wieder in Gang kam, von selber aufhörte."

v. Hofmann[52]) hat solche Versuche an jungen Hunden gemacht, ebenso später M. Weiß.[71])

Natürlich werden wir bei der anatomischen Untersuchung nicht immer die Ursachen aufzudecken vermögen, die zur Nabelschnurblutung geführt hatten; eine vorübergehende Blutdrucksteigerung ohne anatomische Ursache kann ja gelegentlich genügen.

Manchmal klärt indes die Section über die Ursachen der Blutung auf, so in unserem Falle:

Die ledige Handarbeiterin T. W. wurde unter Hilfe der Hebamme A. K. von einem ausgetragenen Mädchen entbunden. Die Entbindung war normal verlaufen. Das Neugeborene wurde in gewöhnlicher Weise abgenabelt, in Tücher gehüllt und auf ein Bett gelegt. Da sich die Nachgeburt nicht löste, beschäftigte sich die Hebamme hauptsächlich mit der Wöchnerin, will übrigens 1 Stunde nach der Geburt nach dem Kinde gesehen und an ihm keine Blutung bemerkt haben. Als sie $1^1/_2$ Stunden nach der Geburt das Kind wieder besah, bemerkte sie, dass es stark aus der Nabelschnur geblutet hatte und fast leblos war. Sie nahm die Nothtaufe vor, legte das Kind ins Bad, wo es nach einigen Zuckungen rasch verschied.

Die gerichtliche Section am 3. März 1892 (v. Hofmann) zeigte ein 52 *cm* langes, 2730 *g* schweres, alle Zeichen der Reife bietendes Mädchen.

Die Haut auffallend blass, mit äußerst spärlichen blassvioletten Todtenflecken am Rücken. Auch die sichtbaren Schleimhäute sehr blass. Am Bauche Blut angetrocknet. Am Nabel haftet ein 6 *cm* langer, größtentheils vertrockneter, an der Basis bis 7. sonst nur 3—5 *mm* breiter Nabelschnurrest; sein centrales Ende von gewöhnlicher Beschaffenheit, sein peripheres quer und glatt abgetrennt, vertrocknet und blutroth. $1^1/_2$ *cm* hinter dem freien Ende ein weißes, 5 *mm* breites Bändchen in zwei Touren umgebunden und mit einem Knoten und einer einfachen Schleife befestigt. Der durch dieses Bändchen gebildete Umschließungsring 6—7 *mm* weit und stellenweise von der Nabelschnur abstehend, so dass man mit der geschlossenen Pincette zwischen dem Bändchen und der Nabelschnur bequem durchdringen kann; die Nabelschnurgefäße blutgefüllt und durchleuchtend.

Die Schädeldecken blutarm, über der hinteren Partie des rechten Scheitelbeines stark sulzig infiltriert, über jener des linken, sowie über der Stirne links und theilweise auch rechts blutig durchtränkt und von zahlreichen bis linsengroßen Ekchymosen durchsetzt. Zwischen Beinhaut und Knochen zu beiden Seiten der Pfeilnaht bis fast zu den Scheitelhöckern eine dünne Schichte locker geronnenen Blutes.

Zwischen der Dura und den inneren Hirnhäuten, rechterseits über der Convexität des Großhirns bis auf das Tentorium sich erstreckend, ein dünner, vielfach unterbrochener Austritt locker geronnenen Blutes. Die Sichel und die

hinteren Tentoriumpartien beiderseits mit zahlreichen, bis überbohnengroßen, frischen Blutaustritten durchsetzt. Innere Hirnhäute und Hirn auffallend blass. In den Sinus wenig dunkles, flüssiges Blut.

Im Rachen spärlicher, fadenziehender Schleim; Schilddrüse beiderseits fast walnussgroß. Die Lungen spärlich ekchymosiert, blutarm, lufthältig, doch wenig gebläht; in den Bronchien, besonders rechts, fadenziehender, zäher, gelblicher Schleim bei blasser Schleimhaut. Im Herzen sehr spärliches, flüssiges Blut. Alle Bauchorgane anämisch. Der Magen und ein 20 *cm* langes Stück des Dünndarmes oberhalb seiner Mitte lufthaltig, das obere Drittel des Dickdarmes leer, sonst mit Meconium strotzend gefüllt.

Nabelarterien contrahiert, leer, schmächtig, 2 *mm* breit. Die Nabelvene von normalem Aussehen. Die mikroskopische Untersuchung der gehärteten Nabelarterien zeigte, dass die Muscularis von gewöhnlicher Structur, aber entschieden dünner als sonst bei reifen Früchten war. Ich gebe aus dem Gutachten (v. Hofmann) die wesentlichen Punkte wieder:

..... Das Kind ist, wie aus der auffälligen Blässe der Haut und der sichtbaren Schleimhäute und aus der auffälligen Blässe und Blutarmut sämmtlicher inneren Organe hervorgeht, zunächst an Verblutung gestorben, welche, da keine andere Quelle derselben nachweisbar war, offenbar aus der Nabelschnur erfolgt ist, womit auch die Erhebungen übereinstimmen.

Da die Hebamme angibt, dass sie die Nabelschnur gleich nach der Geburt unterbunden habe, und der Nabelschnurrest thatsächlich, u. zw. in doppelter Tour mit einem Knoten und einer Schleife, unterbunden gefunden wurde, so kann, wenn erstere und die weitere Angabe richtig ist, dass sie noch eine Stunde nach der Geburt bei dem Kinde keine Blutung wahrgenommen habe, die Blutung nur dadurch ermöglicht worden sein, dass das Unterbindungsbändchen entweder nicht genügend fest angelegt war, oder — was des nachträglichen Eintrittes der Blutung wegen wahrscheinlicher ist — sich später gelockert hatte, was auch durch Verdunstung oder Aussickern der in der Nabelschnursulze enthaltenen Flüssigkeit geschehen sein konnte.

Die Erfahrung an Thieren sowohl als an Menschen lehrt, dass auch in Fällen, in welchen die durchtrennte Nabelschnur nicht unterbunden wird, eine Verblutung aus dieser Quelle nur ganz ausnahmsweise stattfindet, da die Nabelarterien eine starke Musculatur besitzen und sich daher energisch contrahieren können, und weil wegen des Beginnes der Lungenathmung und der damit verbundenen Entfaltung des kleinen Kreislaufes eine Ablenkung eines großen Theiles des Blutes von den arteriellen Bauchgefäßen und eine Herabsetzung des Druckes in diesen platzgreift. Wenn diese Bedingungen ausnahmsweise nicht zur Wirkung kommen, dann kann eine Verblutung aus der Nabelschnur stattfinden, und dies ist eben auch im vorliegenden Falle geschehen, da es erstens wegen stärkerer Compression des Kopfes zu Blutungen in die harte Hirnhaut und zwischen sie und die inneren Hirnhäute gekommen war, welche Blutungen durch Hirndruck auf die Kreislaufsverhältnisse störend einzuwirken vermochten, da zweitens die Lungen aus diesem Grunde sowohl, als auch weil einzelne Luftröhrenäste durch Schleim verlegt waren, sich nicht genügend entfalten konnten, und weil endlich drittens die Nabelarterien dünner und in ihrer Musculatur weniger als gewöhnlich entwickelt waren.

Diese abnormen Verhältnisse zusammengenommen mit der vielleicht nur zufälligen Lockerung der Unterbindungsschlinge haben die Verblutung aus der Nabelschnur ermöglicht.

Auffällig ist nur, dass keine Angabe darüber vorliegt, dass die Hebamme, als sie schließlich die Blutung bemerkt hatte, die Nabelschnur neuerlich unterband, was doch zunächst angezeigt war und vielleicht noch das Kind gerettet hätte.

Der zweite Fall betraf ein neugeborenes Mädchen, das 4 Stunden nach seiner Geburt gestorben war. Beim Aufwickeln des Kindes fand man die Windeln und Polster stark mit Blut durchtränkt und auch einzelne Blutcoagula auf denselben, wie der 2 Stunden nach dem Tode eingetroffene Arzt bestätigte. Dieser fand auch „das Band um die Nabelschnur so ziemlich locker angelegt, die Nabelschnurgefäße klaffend."

Die 60 Jahre alte Hebamme, welche die Entbindung geleitet und die schon bei 1500 Entbindungen in vieljähriger Praxis Hilfe geleistet hatte, gab an, das Kind sei „überreif" gewesen, da die Entbindung erst 13 Tage nach dem erwarteten Termine erfolgt sei; die Nabelschnur sei daher sehr dick und sulzig gewesen. Sie habe sie vorschriftsmäßig unterbunden, einen doppelten Knoten und dann noch eine Schlinge gemacht; auch sei sie die vorgeschriebenen 3 Stunden bei der entbundenen Frau verblieben, hätte das Kind vor dem Weggehen noch aufgewickelt und keine Blutung bemerkt; auch die Wäsche wäre nicht blutig gewesen. Da sie also wie sonst vorgegangen sei, könne sie die Verblutung nur in der Weise erklären, dass die abnorm dicke Nabelschnur später bedeutend „eingegangen", und so der Knoten locker geworden sei.

Das Obductionsprotokoll der beiden Gerichtsärzte bestand nur aus wenigen Zeilen, es constatierte, dass das große und gut genährte, fast überreife Kind (Maß und Gewicht sind nicht angegeben) sehr blasse Hautdecken und nur sehr schwach entwickelte Todtenflecke zeigte, und dass alle inneren Organe, auch das Herz, auffallend blutarm waren. „Der Nabelschnurrest ist blass, collabiert. Das Schnittende ist noch mit etwas flüssigem Blute bedeckt. Die Unterbindung ist folgendermaßen gemacht: Etwa 4 *mm* von der Schnittfläche entfernt ist ein gewöhnliches, schmales Bändchen zu einer offenen Schlinge einfach geknüpft, dann der Nabelschnurrest zu einer Duplicatur umgeschlagen, und die Enden des Bändchens um den oberen Theil des Nabelschnurrestes zwar doppelt, aber nicht sehr fest geknüpft."

„Die Nabelarterie (!) ist ein dünner, ganz weißer Strang, die Nabelvene ist leer."

Das Gutachten lautete auf Verblutung infolge mangelhafter Unterbindung des Nabelschnurrestes.

Die in der ersten Instanz schuldig erkannte Hebamme wurde in zweiter Instanz auf das mündliche Gutachten v. Hofmann's hin freigesprochen.

Man hat, um diese glücklicherweise äußerst seltenen Fälle von Verblutung aus der Nabelschnur zu vermeiden, vielfache, zum Theile recht complicierte Unterbindungsverfahren vorgeschlagen, die vor allem das Lockerwerden der Ligatur infolge Schrumpfung des Nabelschnurrestes verhindern sollen. Darauf zielt auch das Verfahren von Gagey [72]) hin, der eine elastische Gummiligatur über einem quer

zur Längsachse der Schnur gehaltenen Zündhölzchen anlegt und nach Entfernung dieses Hölzchens noch den Knoten des Gummischlauches mittelst eines gewöhnlichen Fadens umwickelt.

Das einfachste und rationellste Verfahren ist aber wohl, das Kind öfter aufzuwickeln und anzusehen und einige Zeit nach der Geburt, nach ein oder mehreren Stunden, die Nabelschnur neuerdings central von der ersten Ligatur zu unterbinden.

Eine geringe Menge frischen Blutes sieht man übrigens an der Schnittfläche der noch nicht vertrockneten, wenn auch schon matschen Nabelschnur lebender Kinder innerhalb des ersten Lebenstages gar nicht selten, manchmal auch noch am 2. Tage, auch kann man sich von dem nicht seltenen Lockerwerden der Ligatur überzeugen. Oft ist das den Nabelstrangrest einhüllende Leinwandläppchen oder der Wattebausch mit Blut getränkt, das nach seiner Menge gewiss nicht allein dem peripher von der Ligatur in den Nabelgefäßen etwa noch enthalten gewesenen Blute entspricht. Trotzdem sah ich eine stärkere oder gar bedrohliche Blutung aus dem Nabelstrangreste in der Klinik an diesen Kindern nachher nie eintreten.

Interessant und für den Gerichtsarzt von Wichtigkeit ist die Thatsache, dass eine Blutung oder gar Verblutung des Kindes auch dadurch zustande kommen kann, dass die Nabelschnur ganz oder theilweise schon während der Geburt vor der Ausstoßung des Kindes, oder ähnlich wie bei der Sturzgeburt, jedoch bei im Liegen erfolgender Entbindung, erst bei dem und durch den Austritt des Kindes zerreißen kann.

Diese zweite Möglichkeit ist gegeben, wenn die schließliche Ausstoßung des Kindes rasch geschieht, das Kind gewissermaßen hervorschießt, und hiebei die Nabelschnur gespannt wird, was umso leichter geschehen kann, wenn sie überhaupt kurz oder infolge Umschlingung um den Kindeskörper relativ zu kurz ist, oder wenn sie, wie dies in einigen Fällen nachweisbar war, stellenweise im ganzen oder in ihren Gefäßen verdünnt ist. Fälle solcher Art haben in den letzten Jahren Budin[73]), Bontemps[74]), Perret[75]), Darène[76]) u. a. veröffentlicht. v. Hofmann erwähnt bei der Besprechung der Beobachtungen Budin's (in Virchow-Hirsch's Jahresberichten 1887, pag. 518) zweier analoger Fälle aus Breisky's Klinik, und unlängst kam neuerdings ein ähnlicher Fall im Wiener Gebärhause vor.

Fälle der ersteren Art scheinen noch seltener zu sein. Die Unkenntnis ihres Vorkommens könnte, wenn eine solche Nabelschnur-

verletzung bei einer heimlichen Entbindung zustande käme, leicht zu fataler Missdeutung des Befundes führen.

O. Wiere[77]) und Schrader[78]) haben je eine hieher gehörige Beobachtung veröffentlicht, Westphalen[79]) hatte zweimal Gelegenheit, derartige Fälle zu sehen, und auch Freund[80]) berichtet über einen solchen.

Im ersten Falle Westphalen's war bei einer Steißlage (junge II-para) beim Blasensprunge, der erst nach Einschneiden der Blase bei einer stürmischen Wehe erfolgt war, eine theilweise Abreißung des Amnion von der Placenta und von dem centralen Ende der Nabelschnur, hier auf 5 *cm* Länge und 1—2 *cm* Breite, entstanden, welcher Riss nahe seinem Ende an einer kleinen Stelle die Nabelvene bloßgelegt und die eine Arterie in schräger Richtung durchtrennt hatte. Das Fruchtwasser war blutig gefärbt, es enthielt reichliche lockere Blutgerinsel, das Kind kam fast verblutet zur Welt und war nicht zu beleben. Es zeigte angeborene Lues und eine 60 *cm* lange, im placentaren Antheile sulzarme Nabelschnur. Die histologische Untersuchung dieser ergab kleinzellige Infiltration und auffallende Verdünnung der Muscularis in der verletzten Arterie.

Nach Westphalen war bei einer starken Wehe nach Sprengung des Chorion der geschlossene Amnionsack tief in die Scheide gedrängt und hiebei das Amnion von der Placenta und abnormerweise auch von dem placentaren Antheile der Nabelschnur abgelöst und die Nabelarterie möglicherweise wegen der bestehenden Lues zerrissen worden.

Im zweiten Falle Westphalen's zeigte sich an der Nabelschnur eines in Kopflage geborenen Kindes einer gesunden I-para schon, als nach Entwicklung des Kopfes die Schultern im Durchschneiden waren, placentarwärts von einer den Hals doppelt umkreisenden Umschlingung eine 4 *cm* lange, spindelförmige, bläuliche Verdickung, aus der, als das Kind ganz geboren war, ein dünner Blutstrahl durch einen feinen Riss vortrat.

Bei Untersuchung der 67 *cm* langen Nabelschnur fand sich in der Vene, entsprechend der blauen Verdickung der Schnur, eine bedeutende, spindelförmige Erweiterung der Wand und im weitesten Theile derselben ein kreisrundes Loch von 7 *mm* Durchmesser. Entsprechend der Erweiterung wies die mikroskopische Untersuchung eine hochgradige Muskelschichtverdünnung in der Media nach.

Offenbar war nach der Geburt des Kindskopfes bei der Uteruscontraction ein Überdruck in der Nabelvene entstanden, der die Wand des wohl schon in der Schwangerschaft bestandenen Varix, noch begünstigt von der durch die doppelte Umschlingung gesetzten Stauung, zum Bersten gebracht hatte.

In Freund's Klinik wurde von einer II-para mit Hydramnios ein schon vor mehreren Stunden abgestorbenes Kind mit spontan zerrissener Nabelschnur geboren. Die Rissenden der Nabelschnur zeigten keine Blutunterlaufung.

Bekannt ist, dass während der Geburt auch bei velamentöser Insertion der Nabelschnur Verblutung aus einem Nabelgefäßzweige beim Blasensprunge sich ereignen kann.

Häufiger als Blutungen aus der Nabelschnur sind solche aus der Nabelwunde während oder nach Abfall der Schnur. Am

häufigsten finden diese Blutungen ihre Erklärung in schweren Erkrankungen des Kindes, wie: Pyämie, Septikämie, Lues (M. Weiß[71]), Blattern, Hämophilie, acute Fettentartung (Buhl'sche Krankheit). Omphalitis, Periarteriitis und Periphlebitis umbilicalis können durch Lähmung der Gefäßwände und Erweiterung des Lumens, eventuell bei vorhandener Thrombose durch Erweichung des Thrombus zu solchen Blutungen disponieren. Die Blutungen sind meist sehr schwere und kaum zu stillende, und erfolgen entweder aus einem oder dem anderen Nabelgefäße oder „parenchymatös" (M. Weiß). Auch Stauungen infolge von Erkrankungen der Respirations- oder Circulationsorgane können zur Nabelblutung Veranlassung geben.*) Manchmal liegt die Ursache in einer abnormen Gefäßbildung oder in abnormen Gefäßcommunicationen (A. Wieczorek[81]).

Eine geringe Blutung oder wenigstens blutige Färbung des Nabelsecretes während der Abstoßung der Nabelschnur, wenn die durchtrennten Gefäßlumina sichtbar werden, und kurz nach Abfall der ganzen Schnur habe ich recht häufig gesehen. Das Blut ist meist bräunlich, stammt also wohl nur aus dem peripher sten, schon außer Circulation befindlichen Gefäßantheile. Diese „spontanen Nabelblutungen" (Robin,[23]) Runge[24]) u. a.) sind ohne weitere Bedeutung.

Über die Rückbildung des Ductus arteriosus und das Ligamentum arteriosum.

Langer[82]) und nach ihm Walkhoff[83]) haben zuerst nachgewiesen, dass der histologische Bau des arteriösen Ganges in vielen Stücken von dem der Aorta und Pulmonalis abweiche, und beide Autoren glaubten schon, dass die Verödung des Ganges mit diesem eigenthümlichen Baue zusammenhänge.

Langer, der das Auftreten von Längsfaserbündeln zwischen queren Schichten festgestellt hatte, sah einen Hauptunterschied gegenüber den beiden arteriellen Hauptstämmen in dem Fehlen elastischer Elemente in der Ductuswand, besonders in den inneren Schichten, und in dem Auftreten unfertigen Bindegewebes, als welches

*) Ausführliches über die Omphalorrhagia bei M. Runge: „Die Krankheiten der ersten Lebenstage," 2. Aufl. 1893, pag. 189 u. ff.; daselbst auch Literaturangaben.

er die Zellenstränge auffasste. Durch Wucherung dieser, namentlich der Längsschichten, entstehe schon vor und besonders nach der Geburt die Zunahme der Ductuswand und die Verminderung des Ganglumens.

Ausführlich geht Walkhoff auf den Bau des Ductus arteriosus und des aus ihm entstandenen Ligamentum arteriosum ein. Die Hauptmasse der Gefäßwand besteht nach ihm aus spindelförmigen Zellen mit länglichen Kernen, die theils in longitudinaler, theils in transversaler Richtung verlaufen, wobei in der Mitte des Ganges mehr die Längsbündel, an den Enden mehr die quer verlaufenden überwiegen. Diese Zellen wandeln sich, nach seiner Ansicht, in Bindegewebs- oder elastische Fasern um. Die Intima ist eine dünne, helle, von sparsamen, feinen, elastischen Fasern durchzogene Schichte eines zarten, maschigen Bindegewebes, welches längsgestellte, ovale Kerne und kurze, spindelförmige Elemente einschließt und nach außen gegen ein gleichartiges, aber dichteres Fasernetz sich absetzt. Die elastischen Fasern der Intima treten aus der Aorta und Pulmonalis in den Anfangstheil des Ganges ein; indem sie sich in ihre Elemente auflösen, entstehe das Fasernetz der Ductusintima.

Auch in der Media fehlen nach Walkhoff die dicken, scharf contourierten, elastischen Faserplatten der Aorta und Pulmonalis und sind durch ein zartes, longitudinal verlaufendes, elastisches Fasernetz ersetzt, weshalb das Gewebe weniger dicht und dunkel, mehr hell und streifig erscheine.

In letzter Zeit hat auch Thoma[54]) bei seinen Studien „über die Abhängigkeit der Bindegewebsneubildung in der Arterienintima von den mechanischen Bedingungen des Blutumlaufes“ den histologischen Bau des arteriösen Ganges eingehend berücksichtigt. Seinen Schilderungen entsprechen im Wesen auch die Befunde an meinen Präparaten.

Unterhalb des Endothels liegt eine als Intima aufzufassende dünne Schichte, die durch eine helle, leicht streifige Grundsubstanz sich auszeichnet, in welcher zahlreiche, doch nicht so dicht wie in der Media liegende, quer und zum Theile auch längs gerichtete Muskelfasern und feinste elastische, meist nur bei Orceinfärbung deutlich sichtbare Fasern eingelagert sind. Gegen die Pulmonalis zu sind diese Fasern nie, gegen die Aorta zu aber meist zu einer schon im gewöhnlich gefärbten Schnitte deutlich vortretenden, dicken, mehr einheitlichen Elastica vereinigt, die unmittelbar an der Aortenmündung meist minder deutlich ist, da hier Ductus- und Aortenelemente gegenseitig ineinander einstrahlen.

Die Media des Ductus, welche um das 10- bis 12fache an Dicke die eben beschriebene innere Schichte übertrifft, ist ausgezeichnet durch den großen Reichthum an glatten Muskelelementen, denen gegenüber die in der Media der Pulmonalis und namentlich der Aorta so reichlichen elastischen Elemente an Zahl bedeutend zurückstehen, wobei gleichzeitig diese elastischen Elemente meist auch dünner erscheinen. Namentlich die mittleren Abschnitte und inneren Schichten des Ganges entbehren reichlicherer und dichterer elastischer Lamellen.

Ganz charakteristisch und in Längsschnitten, welche den Ductus und die beiden von ihm verbundenen Gefäße treffen, sofort in die Augen springend, ist die wesentlich verschiedene Anordnung der muskulösen Elemente der Media. Während diese in Aorta und Pulmonalis fast ausschließlich als Ringmuskelschichten sich präsentieren, welchen nur an den Abgangsstellen der großen Gefäße in der Aorta Längsmuskelfasern typisch beigemengt sind (Thoma), fällt am Ductus das reichliche Auftreten von Längsmuskelbündeln auf, die, wechselnd in Menge und Anordnung, zwischen die Ringmuskulatur eingestreut sind und dadurch ein Bild erzeugen, das an den schon geschilderten Bau der Nabelarterien lebhaft erinnert, zumal in den verschiedenen Schichten und Abschnitten des Ganges einmal die Ring-, ein andermal die Längsmuskelfasern an Masse überwiegen und auch schief verlaufende Fasern sich finden, deren Vorhandensein man schon makroskopisch an dem contrahierten Gange eines mehrere Tage alten Kindes nicht selten in Form kleiner, schräg die runzelige Innenwand durchziehender Leisten erkennen kann, wobei mir wiederholt eine stärker vortretende Leiste auffiel, die von der medialen Umrandung der Aortenmündung schräg über die Hinterwand des Ganges zur Pulmonalis herabzog.

An der Einmündung in die Aorta sieht man das Umbiegen von Längsmuskelbündeln, die in schräger Richtung durch die Media bis in die Intima der Aorta einstrahlen, in welche auch die Intimaelemente des Ductus eingehen. Die Ductusfaserung setzt sich nur eine kurze Strecke nach oben, nach unten aber bis auf 1 *cm* (Thoma) in der Aorta fort und erscheint hier oft als eine schon mit freiem Auge sichtbare, leicht erhabene, schräg gegen die Abgänge der obersten Intercostalarterien ziehende Linie.

Auch die an Gefäßen reiche Adventitia weist elastische Fasernetze und zerstreute Bündel glatter Muskelfasern auf.

Lange, ehe noch die eigenthümliche Structur des arteriösen Ganges bekannt war, war die Frage nach der Ursache und

der Art seines Verschlusses vielfach erwogen und in der verschiedensten Weise beantwortet worden.

Dass die mit dem Eintritte der Lungenathmung erfolgende Änderung der Kreislaufverhältnisse, die Entfaltung des Lungenkreislaufes, die unmittelbare Ursache dafür sei, dass der Ductus arteriosus, der bisher als Fortsetzung der Pulmonalis direct und fast ausschließlich die absteigende Aorta gespeist hatte, nunmehr functionslos werde, war von jeher so gut wie allen klar. Verschieden waren jedoch die Meinungen darüber, ob die geänderten Kreislaufverhältnisse allein, also speciell das mit dem Eintritte der Lungenathmung nothwendig verbundene Absinken des Druckes im Brustraume und das vermehrte Einströmen des Blutes in die beiden Pulmonalisäste genüge, um die Circulation durch den Ductus rasch zu beheben und ihn veröden zu machen, oder ob noch andere, durch die Lungenathmung in Wirksamkeit gesetzte, hauptsächlich mechanische Einflüsse hiebei im Spiele seien.

Die Ansichten waren sehr verschiedene, zumal man auch darüber nicht einig war, ob gleich mit dem ersten Athemzuge der Ductus außer Circulation gesetzt werde, oder ob dies nur allmählich, innerhalb der allerersten Lebenszeit geschehe.

So führt Bernt[4]) (1824) die Ansicht von Bernard (Diss. inaug. de eo, quo differt circuitus sanquinis fœtus ab illo hominis nati. Lugdun. Batav. 1733) an, der die Verschließung des Ductus von einer Zusammendrückung herleitet, die dieser dadurch erleiden solle, dass der Pulmonalisstamm nach dem Athemholen nach rückwärts und zugleich nach rechts unter den Aortabogen gezogen werde; also ein altes Beispiel der zahlreichen, auch heute noch auftauchenden Theorien, die in wenig befriedigender Weise den Ductusverschluss mit Veränderungen in Zusammenhang bringen, welche durch die Lungenathmung in der gegenseitigen Lage der einzelnen Brusteingeweide gesetzt werden sollen.

Bernt weist diese Erklärung zurück und meint, der Ductus verschließe sich überhaupt nicht sofort, da man annehmen müsse, dass die Lungengefäße nicht gleich anfangs alles von den Vv. cavae herbeigeführte Blut ohne Erstickungsgefahr aufnehmen könnten.

Nach Bernt entsteht anfänglich Verengerung des Aortenostiums des Ductus durch den Reiz, den die atmosphärische Luft einerseits vom Blute, andererseits vom Kehlkopfe aus durch den N. laryngeus recurrens auf den Gang ausübe, dann Ableitung des Stromes nach der Lunge und endlich, da der Inhalt fehle, eine immer mehr und mehr zunehmende Zusammenziehung und Verengerung durch die Elasticität seiner Häute. Bernt meint, es sei noch zu erforschen, ob Carcanus (Dissertatio epistol. de differentiis inter hominem natum et nascendum.... Norimbergae 1736) rechthabe, wenn er meint, die klappenförmigen Hautverlängerungen an den beiden Ostien befördern diesen Verschluss.

Nach Czermak[84]) (1826) ist die Ursache der Verengerung des Ductus arteriosus „einfach und einleuchtend“ und beruht auf Contraction der lebenden

Gefäßwand und Verminderung der nach dem ersten Athemzuge in den Gang einströmenden Blutmenge, weiters auf dem Heftigerwerden des Blutstromes in der Aorta (?) und der Art der Einsenkung des Ductus in dieselbe und schließlich auf der Bildung von Gerinseln, die er auch anderwärts in den lebenden Gefäßen, besonders am Gekröse, gefunden hat.

Czermak beschreibt ganz richtig, dass der Ductus an seiner Insertionsstelle in die Aorta etwas enger sei, und dass sich hier an der inneren Haut ein kleiner Vorsprung befinde, dessen rechter Theil mehr hervorrage, und der wohl etwas zur Leitung des Blutes gegen den absteigenden Theil der Aorta beitragen könne; keineswegs dürfe man, setzt er hinzu, diesen unbedeutenden Wulst für eine eigene Klappe halten, wie dies Albert (Hist. part. corp. human. II., pag. 155) thue, da dieselbe Einrichtung auch andere Arterien zeigen.

Wie Bernard, suchten auch King (Lond. med. Gaz., vol. XXVI.) und Chevers Norman (Observation on the Permanence of the Duct. art., Lond. med. Gaz., 1845, und Arch. gén. de méd., S. IV., T. IX.) die Schließung des Ductus durch Druck der Nachbarorgane zu erklären, und zwar meinte ersterer, der Druck werde durch die Ausdehnung des linken Bronchus, letzterer, er werde durch den N. laryng. recurrens (!) bewirkt.

Langer[82]) (1857) hatte auf Grund seiner histologischen Untersuchungen den Beginn der Ductusobliteration schon in die Fötalzeit verlegt und sah in der Wucherung der Wandschichten das Hauptmoment für die „gleichmäßig mit der Involution der rechten Kammerwand“ vorschreitende Verödung des Ductus.

Mehr als ein Jahrhundert vor ihm hatte Trew (De differentiis inter hominem natum et nascendum, 1736) die Obliteration des Ductus durch eine gegen das Innere fortschreitende Vermehrung der Gewebe erklärt, indessen Vater und Haller die Obliteration durch eine Masse (Substantia medullaris), Cruveilhier durch pseudomembranöse Adhäsion der Wände zustandekommen ließen. Letzterer gibt übrigens auch an, dass manchmal die Verschließung durch Pfropfbildung erfolge und stellenweise oft die eine Art der Verschließung neben der anderen sich finde.

Schon Bernt und Czermak hatten, wie erwähnt, auf die Contraction des Ganges bei der Unterbrechung der Circulation in ihm Gewicht gelegt, ebenso that dies Rauchfuß[85]) (1859), der die Thrombusbildung im Ductus ebenso wie Klob (Zeitschr. der k. k. Gesellsch. der Ärzte zu Wien, 1859) für pathologisch hält. Ähnlich äußerte sich auch Kiwisch (Die Geburtskunde, 1851), indem er sagte, der Ductus accommodiere sich der nach der Lungenathmung in ihm verminderten Strömung, ziehe sich ringförmig zusammen und schließe sich durch fortschreitende Lockerung und Wucherung seiner inneren Schichten, die zur Verwachsung führen. Auch Virchow[56]) (1862) legt das Hauptgewicht bei der Verschließung des Ganges auf die Contraction der Wandung, und Rokitansky[86]) (1852) sieht Schrumpfung und Wandverdickung, die nächst dem Pulmonalisostium überwiegen, als Regel des Verschlusses, gleichzeitige Blutpfropfbildung als Ausnahme an.

Walkhoff[83]) (1869) nimmt an, dass der Verschluss bewirkt werde durch die von ihm beschriebenen histologischen Wandveränderungen, durch die Knickung des pulmonalen Endes bei den Lageveränderungen, die im Thoraxraume infolge der Athmung platzgreifen, und schließlich durch Blutgerinnung.

In klarer Weise spricht Schultze[87]) seine Ansicht über die Art und den Zeitpunkt des Ductusverschlusses aus: Mit dem tiefen Sinken des Blutdruckes kommt es zur Stagnation der Blutsäule im Ductus arteriosus, welche Stagnation zu der Zeit eintritt, da die Druckdifferenz zwischen Pulmonalis und Aorta null ist, und während der ganzen Zeit des herabgesetzten Druckes anhält. Diese Periode dauert gewiss Stunden, vielleicht Tage, da die Druckherabsetzung in der Pulmonalis constant bleibt, und die Druckerhöhung in der Aorta nur allmählich in gleichem Schritte mit der Hypertrophie des linken Ventrikels eintritt. Sie muss für die Schließung umso günstiger sein, falls in der Wand des Ductus am reifen Kinde die contractilen Elemente über die elastischen das Übergewicht haben. Den mechanischen Verschluss, der bis zur vollendeten Gewebsobliteration nothwendig ist, sieht Schultze durch die ringförmige Constriction des Ganges gegeben.

Ähnlich äußert sich in jüngster Zeit (1890) Thoma[88]), indem er sagt: Im allgemeinen darf man annehmen, dass während der Fötalzeit der Blutdruck in der Pulmonalis höher sei als in der Aorta descendens, weshalb das Blut im Ductus von der Pulmonalis gegen die Aorta fließe. Einige Zeit nach der Geburt überwiegt der Aortendruck, und bliebe der Canal offen, so müsste sich die Stromrichtung umkehren. Zwischen diesen beiden Zeitabschnitten liegt ein Moment, da der Blutdruck in den beiden Gefäßen gleich groß ist. In diesem Zeitpunkte, in dem sich das Blut im Ductus in Ruhelage befindet, erfolgt der Verschluss des Canales, wie schon Gerhardt meinte. Thoma sieht nicht in dem Geringerwerden des Blutdruckes die Erklärung für den Verschluss des Ductus, sondern in dem Aufhören der normalen Stromgeschwindigkeit des Blutes, und sagt, dass in dem Maße, als der Druck in Pulmonalis und Aorta sich ausgleiche und deshalb die Strömung in dem Verbindungscanale sich verlangsame, auch die Wandung dieses sich contrahiere, bis das Lumen null werde, wenn eben der Druck in den beiden Hauptgefäßen gleich groß sei, die Strömung im Ductus also aufgehört habe. Mit der Contraction gehe eine Bindegewebsneubildung in der Wand einher, die, wenn sie allein den Canal schließen sollte, Monate hiezu brauchte, indes durch die Contraction der muskelreichen Gefäßwand dies innerhalb weit kürzerer Zeiträume bewerkstelligt werde. Es verläuft also der Vorgang des Ductusverschlusses nach Thoma in folgender Weise: Druckausgleich zwischen Aorta und Pulmonalis, Stillstand des Blutstromes im Canale, Contraction der Gefäßwand und schließlich bindegewebige Obliteration des spaltförmigen Restlumens, ehe von neuem eine erhebliche Druckdifferenz zwischen Aorta und Pulmonalis sich einstellt.

Landau[89]) (1874), der noch vermeint, dass der Ductus arteriosus wenig contractile und elastische Fasern entfalte, stellt sich vor, dass die Ductuswände nach dem ersten, so enorm, wie im ganzen Leben nicht, ansaugend wirkenden Athemzuge zusammenfallen, da alles im Canale befindliche Blut aus demselben in die Pulmonalarterienäste getrieben werde. Die Verlagerung und Knickung des Ductus durch die Dehnung und Ablenkung der Pulmonalisäste nach rechts und links und die verstärkte Action des Herzens, der Übergang desselben aus der horizontalen in eine mehr verticale Lage, verhindern das neuerliche Einströmen von Blut.

Auch L. de Crecchio[90]) leitet den Verschluss des arteriösen Ganges von der durch den Beginn der Respiration veranlassten Lageveränderung der

Brusteingeweide her, indem durch die Verlagerung des Herzens nach links hin der aufsteigende Theil der Aorta etwas mehr nach vorne zu liegen kommen, und so eine Drehung des Ganges um sich selbst, gleichsam eine Knickung desselben in seiner Mitte nach oben veranlasst werden solle.

Wenig ansprechend ist auch die Hypothese von Schanz[91]) (1889). Er sagt wörtlich: Die Einmündungsstelle in die Aorta ist fixiert, das andere Ende ist frei und kann einem an ihm ausgeübten Zuge bis zu einem gewissen Grade folgen. Ein solcher Zug kann ausgeübt werden durch die Pulmonalarterien, welche an diesem Ende entspringen, und durch das Pericard, welches sich hier umschlägt. Beim Einsetzen der Athmung machen die Lungenarterien eine Ortsbewegung, sie heben sich mit dem Lungenhilus von der Wirbelsäule ab und rücken in die Mitte des Thorax (!). Durch den Tieftritt des Zwerchfelles erfährt das Pericard einen Zug nach unten, und dadurch, dass sich das Sternum hebt, auch einen nach vorne, und beide pflanzen sich fort bis auf die Umschlagstelle desselben. Durch das Zusammenwirken dieser Factoren wird sowohl die Richtung des Ductus geändert als auch eine Zerrung desselben bewirkt, die einen mechanischen Verschluss seines Lumens hervorruft. Die bei der Section sich findenden Veränderungen, die Querfalten in den ersten Tagen, die Längsfalten in den späteren, die Sanduhrform des Lumens, scheinen doch mit Deutlichkeit dafür zu sprechen, dass auch am Lebenden auf den Ductus diese Momente zu seinem Verschlusse zusammenwirken (!).

Schon diese Zusammenstellung zeigt, dass, wie gesagt, im Wesen zwei verschiedene Ansichten über den Verschluss des arteriösen Ganges vortreten. Während die einen von dem Gedanken ausgehen, der Ductus müsse schon mit oder nach dem ersten Athemzuge, zwar veranlasst, doch weiterhin unabhängig von den gleichzeitig einsetzenden Circulationsveränderungen als solchen, in mechanischer Weise verlegt werden, sehen die anderen in den durch die Athmung gesetzten Veränderungen des Blutdruckes und der Kreislaufverhältnisse das Hauptmoment, das den infolge seines besonderen Baues äußerst contractilen Gang zum selbstthätigen Verschlusse veranlasst.

Diese zwei verschiedenen Auffassungen finden sich auch in allen den Angaben wieder, welche die Lehrbücher der verschiedenen medicinischen Disciplinen über den Verschluss des Ductus arteriosus machen.

In jüngster Zeit ist P. Strassmann[92]) in einer größeren Arbeit für den mechanischen Verschluss des Ductus eingetreten, den er in begründeter Ablehnung jener Theorien, die namentlich Druck und Zug auf den Gang einwirken lassen, anatomisch in jener die mediale Umrandung der Aortenmündung des Ganges klappenartig überragenden Falte gegeben sieht, die infolge der schiefen Einpflanzung des Ganges in die Aorta zustande kommt.

Die Existenz dieser Falte ist schon längst bekannt und schon Carcanus,*) Albert, Bernt, Czermak, Rokitansky erwähnen sie.

P. Strassmann kommt auf Grund anatomischer Untersuchungen an Kindern und an jungen Thieren, sowie nach Injectionsversuchen, wobei er Gypsbrei von der rechten Carotis aus in das Aortensystem einspritzte und in einzelnen Versuchen gleichzeitig das Pulmonalsystem von Wasser oder Gelatinemasse unter einem geringeren Drucke durchströmen ließ, zu dem Schlusse, dass, wenn der Ductus arteriosus infolge des ersten Athemzuges in einem verminderten Füllungszustande sich befinde, der den Blutdruck in der Pulmonalis übertreffende Aortendruck die Ductusmündung mittelst jener „Klappe“ verlege.

Von jenen 15 Versuchen, die er ausführlich mittheilt, kann nur der letzte als Beweis für seine Theorie überhaupt in Frage kommen, da nur er an einem neugeborenen Kinde vorgenommen wurde, für die übrigen positiv ausgefallenen Versuche aber 3, 6 und 8 Tage alte Hunde verwendet worden waren.

Im allgemeinen stehen der Lehre P. Strassmann's mehrfache Bedenken gegenüber; so vor allem die geringe Ausdehnung des klappenartigen Spornes an der Ductusmündung, der in seiner Größe auch bei ausgetragenen Kindern ungemein variiert, wie ich mich durch Injection des Aorten- und Pulmonalsystems Neugeborener in situ mit starkem Alkohol und Alkoholhärtung der nach einiger Zeit herausgenommenen Brusteingeweide oft überzeugen konnte,**) wobei betont sei, dass die „Klappe“ kaum je so groß ist, dass man sich durch sie den Ductus an seiner Mündung verlegt denken könnte, wiewohl er unter einem spitzen Winkel in die Aorta eintritt.

Dieses Missverhältnis zwischen „Klappe“ und Weite der Ductusmündung ist also eigentlich bei reifen Kindern ebenso vorhanden wie bei Früchten aus dem 8. und 9. Lunarmonate, bei denen nach P. Strassmann die Klappe oft genug wenig entwickelt ist. Wollte man für solche Früchte in der geringen Entwickelung der Klappe auch eine der Ursachen von Lebensunfähigkeit erblicken, wie dies Strassmann für Frühgeburten aus dem 6. und 7. Lunarmonate anzunehmen geneigt ist, so käme man dahin, normal gebildete und normal geborene,

*) Siehe die Angaben von Bernt und Czermak, welche auf pag. 73 u. 74 wiedergegeben sind. Carcanus scheint auch an der Pulmonalismündung des Ganges eine Art Klappe angenommen zu haben.

**) Hiedurch kann man die gegenseitige Lage der einzelnen Theile ebenso gut erhalten wie am Gefrierpräparate und kann durch Ausschneiden von Wandtheilen an der Convexität des Aortenbogens und aus dem Pulmonalisstamme Einblick in das Innere gewinnen.

reife Kinder für nicht lebensfähig erklären zu müssen, wenn die „Klappe“ nicht genügend entwickelt ist.

Ebenso müsste man dazu kommen, Kinder, die vorzeitig im Mutterleibe athmeten und asphyktisch zur Welt kamen, für unrettbar verloren zu halten, wenn die durch die vorzeitigen Athembewegungen veranlasste Überfüllung des Pulmonalisstammes und seiner Äste mit Blut und die Dilatation des ersteren die Sufficienz der Klappe wirklich beeinträchtigen sollte, während doch die Erfahrung lehrt, dass ein gewisser Procentsatz solcher Kinder nicht nur wiederbelebt, sondern auch am Leben erhalten wird. Diese Thatsache ist aber leicht erklärt, wenn man mit Virchow, Schultze, Thoma u. a., denen ich mich anschließe, annimmt, dass der Ductus durch die Athembewegungen zur Contraction angeregt wird, was meiner Ansicht nach nicht nur geschieht, wenn die Athmung im, sondern auch, wenn sie außer dem Mutterleibe einsetzt.

Ich glaube deshalb auch nicht, dass diese, angeblich durch Dehnung des Ductus gesetzte Insufficienz seiner „Klappe“ allein Schuld trägt, wenn an der Leiche asphyktisch geborener Kinder der Strassmann'sche Versuch versagt.

Schließlich mag noch dahingestellt sein, ob die Injection von Gypsbrei für solche Versuche geeignet, und ob nicht die Consistenz der Injectionsmasse auch sehr von Einfluss sei, welches Bedenken durch die Thatsache nicht widerlegt wird, dass P. Strassmann die Coronargefäße des Herzens und die Arterien der Fingerbeeren mit seiner Masse füllen konnte. Auch haben wir keinen Anhaltspunkt dafür, ob der Druck von 40 *mm* Hg. in der Pulmonalis und von 80—100 *mm* Hg. in der Aorta, wie ihn Strassmann bei seinen Versuchen verwandte, den thatsächlichen Druckverhältnissen im neugeborenen Kinde entspreche, es ist dies vielmehr nach dem gewiss berechtigten Raisonnement Thomas[88]) für das eben geborene Kind sehr unwahrscheinlich.

Ich habe übrigens an 4 neugeborenen und einem 1 Tag alten Kinde von der Carotis dextra aus blaue Gelatinemasse unter niedrigem Drucke injiciert, und fand jedesmal Aorta, Ductus und Pulmonalisstamm gefüllt, auch die beiden Pulmonalisäste und von den Lungen die Hiluspartien injiciert. Aorta- und Pulmonalklappen waren „gestellt.“ Der nach der Erstarrung vorsichtig herauspräparierte Gelatinebaum zeigte entsprechend dem Isthmus aortae eine Verschmälerung, und auch entsprechend der der Aorta nahen Partie des Ductus wies der diesem entsprechende Gelatineausguss ein geringeres Volumen auf eine kurze Strecke auf und zeigte eine seichte Furche von der „Klappe“ am medialen Rande der Mündung.

Wie schon mehrfach erwähnt, sind auch jene Erklärungsversuche, welche durch Lageveränderungen der Brusteingeweide Dehnung, Knickung u. dgl. des Ductus annehmen, nicht befriedigend.

Ich habe mich bemüht, an einer Reihe von Leichen Neugeborener durch Aufblähen der Lungen bei gefenstertem oder auch breit eröffnetem Thorax ähnliches zu finden, wie es von so zahlreichen Autoren zumeist einfach theoretisch ersonnen und angegeben wurde, konnte aber nie eine Zerrung, Drückung oder überhaupt eine sichtbare Beeinflussung des arteriösen Ganges oder Verschiebungen, die hiezu Anlass geben könnten, finden. Nach unseren Vorstellungen über die Verschiebung der Lungen und des Herzens bei der Athmung und den Herzcontractionen sind auch so brüske Bewegungen nicht gut anzunehmen. Überdies ist ja der Ductus nicht isoliert, sondern hängt mit seinen Nachbarorganen derart zusammen, dass eine Verschiebung nur mit diesen innerhalb von Grenzen denkbar ist, welche das gegenseitige Lageverhältnis der großen Gefäße nicht zu ändern vermögen.

So schließe ich mich denn jenen an, die, wie Thoma,[88]) den provisorischen Verschluss des Ductus in der Contraction seiner Wandung gegeben sehen, welche Contraction namentlich den pulmonalen und mittleren Antheil des Ganges rasch zu verschließen vermag, indes der Aortenantheil, der durch die Blutströmung in der Aorta, namentlich wenn nach einiger Zeit mit der Hypertrophie des linken Ventrikels der Druck und die Wandspannung in ihr gestiegen sind, in einer gewissen Spannung erhalten wird, noch nach Wochen als trichterförmige Einsenkung in der Aortenwand erscheint, die übrigens in situ nicht als Trichter, sondern wegen der schiefen Einpflanzung des Ductus in die Aorta als seichter, wenig klaffender Spalt zu denken ist. In diesen Spalt, der überdies durch den medialen Rand der Mündung — „die Klappe“ — theilweise überdacht werden kann, mag wohl etwas Blut von der Aorta her eintreten, doch ist das allmähliche Ansteigen des Aortendruckes bei normalen Verhältnissen nicht imstande, von hier aus den Gang wieder zu eröffnen, so dass inzwischen die den definitiven Verschluss herstellenden Wandveränderungen platzgreifen können, die schließlich auch diesen Spalt verschließen, wobei noch in Betracht kommt, dass mit dem Wachsthume und der Dehnung der Aorta ein kleiner, unmittelbar an der Mündung gelegener Ductusantheil in die Aortenwandung einbezogen wird, weshalb man an dieser Stelle bei drei und mehr Monate alten Kindern eine verschieden große, etwas rauhe Stelle sieht, die übrigens auch

noch bei Erwachsenen angedeutet ist und wohl nicht allein in dem Einstrahlen der Ductusfasern in die Aorta ihren Grund hat.

Einwände gegen die Annahme der kräftigen Contraction des Ductus sind nicht stichhältig. Dass eine gewöhnliche Arterie sich nicht bis zum Verschlusse ihres Lumens contrahieren könne, kann nicht behauptet werden, da Cohnstein und Zuntz[57]) dies am Kaninchen und am Frosche beobachten konnten. Überdies kommt ja für den Ductus arteriosus ebenso wie für die Nabelarterien der eigenthümliche Bau ihrer an contractilen Elementen so reichen Wandungen noch in Betracht.

Auch sei erwähnt, dass das von vielen Autoren angenommene Absinken des Aortendruckes, das dem späteren Anstiege vorausgehen wird, durch Cohnstein und Zuntz[57]) insoferne nicht widerlegt ist, als die von ihnen angenommene Steigerung der Spannung im Aortensysteme des Neugeborenen durch das noch einströmende Placentablut wohl immer durch Veränderung der Capacität des gesammten Arteriensystemes sich sofort oder doch rasch ausgleichen wird.

Es lässt sich wohl kaum entscheiden, ob die Entfaltung des kleinen Kreislaufes, das reichliche Einströmen des Blutes in die beiden Pulmonalarterienäste und die Wandcontraction des Ductus schon nach dem ersten Athemzuge den Durchtritt von Blut durch den Ductus gänzlich verhindern werden, oder ob dies allmählich in einiger, jedenfalls sehr kurzer Zeit geschieht. Es ist ja denkbar, dass der Ausgleich des Blutdruckes zwischen Aorta und Pulmonalis, der dem definitiven Anstiege des Aortendruckes vorausgehen muss, eine Spanne Zeit in Anspruch nimmt, und dass während dieser Zeit noch etwas Blut den Gang passiert, der immer mehr und mehr sich contrahiert, bis im Momente der Druckgleichheit jede Circulation aufhört und das Lumen schwindet.

Dieser Annahme widerspricht die Thatsache nicht, dass Schnitzler[93]) bei 100 Kindern im Alter von 1 Stunde bis 8 Tagen auscultatorisch kein Zeichen für die Persistenz des Ductus nachweisen konnte, da man ja auch an den fötalen Herztönen Geräusche nicht wahrzunehmen vermag, obwohl in der Fötalzeit gewiss zwei Blutströme an der Ductusmündung zusammentreffen, die allerdings gleiche Stromrichtung haben. Bedenkt man, dass nach der Geburt unter allen Umständen die den Ductus passierende Blutmenge sehr gering sein wird, so ist gar nicht zu erwarten, dass das Zusammentreffen der beiden Blutströme ein Geräusch erzeugen wird, wie auch Senator[94]) hervorhob.

Ich habe während zweier Jahre an dem Leichenmateriale unseres Institutes den Ductus arteriosus, respective das aus ihm gebildete Ligament genau untersucht und so die allmähliche Obliteration des Ganges an etwa 500 Leichen von Kindern bis zu einem Jahre, überdies das Verhalten des Ligamentes an zahlreichen älteren Kindern und an Erwachsenen festgestellt. Es wäre ermüdend und wenig übersichtlich, wollte ich meine Notizen etwa in einer Tabelle wiedergeben, weshalb ich es vorziehe, die Veränderungen des Ductus arteriosus nach der Geburt in Kürze zu schildern, wobei allerdings die innerhalb gewisser Grenzen nicht unbeträchtliche Inconstanz des Befundes und das langsame, nur in seinen groben Veränderungen schon makroskopisch erkennbare Fortschreiten der Obliteration der bündigen Darstellung wesentliche Schwierigkeiten bereiten.

Schon an Kindern, die nur wenige Augenblicke gelebt hatten und nach einigen wenigen Athemzügen spontan oder durch Einwirkung äußerer Gewalt gestorben waren, kann man Veränderungen am Ductus nachweisen. Seine Innenwand ist uneben, sie weist feine, quere Fältchen, manchmal auch schiefe Leisten auf, ist wie gelockert, und selbst in frischen Leichen, in denen die Intima der Aorta und Pulmonalis ganz glatt und noch von der natürlichen Farbe ist, oft schon blutig imbibiert. Die Wand des Ganges erscheint dicker als die der beiden großen Arterien, der sie vor der Geburt an Dicke ziemlich gleichkommt.

Es liegt nahe, diese Veränderungen als Folgen der Contraction des Ganges zu deuten und in ihnen einen Anhaltspunkt für die Beantwortung der Frage zu suchen, ob das Kind geathmet habe. Untersucht man jedoch Leichen Neugeborener, die nach dem bekannten anatomischen Bilde die Zeichen der intrauterinen Asphyxie bieten und sicher todt geboren waren, so findet man diese Veränderungen ebenfalls vor, offenbar deshalb, weil nicht das Eindringen von Luft in die Lungen, sondern die Ableitung des Blutes in dieselben bei der Athmung den Ductus zur Contraction anregt.

Schon in Leichnamen von 1 und 2 Tage alten Kindern kann man sich durch Injection erstarrender Massen unter entsprechend niedrigem Drucke von der Aorta aus von einer allerdings geringen Verminderung des Ganglumens überzeugen; dasselbe erscheint namentlich gegen die Pulmonalis zu schon etwas enger als der Pulmonalisstamm, dem ja beim Neugeborenen der Ductus an Weite sonst gleichkommt, die Injectionsmasse stellt einen Kegel dar, dessen abgestumpfte Spitze der Pulmonalis zu liegt, der aber auch an der Aortenmündung

schmächtiger als in der Mitte ist, da ja normalerweise die Aortenmündung des Ductus sich etwas verengt.

Bis gegen den 6. und 7. Tag kann man von der Pulmonalis aus den Ductus ohneweiters mit einer gewöhnlichen Sonde passieren, schneidet man ihn unter der Leitung der Sonde auf, so findet man ihn auch zu dieser Zeit an Weite dem Pulmonalisstamm nur wenig nachstehend, die Wand namentlich gegen die Pulmonalis zu dicker, die Intima von dem schon beschriebenen Aussehen. Eine Verkürzung kann bei der schon im Normalen ungleichen, einen Centimeter und darüber, selten weniger (am ausgetragenen Kinde) betragenden Länge noch nicht constatiert werden.

Übrigens fällt schon an 5—7 Tage alten Kindern ein Verhalten des Ductus auf, das ziemlich constant auch in der späteren Zeit sich erhält: ein Unterschied in der Gestaltung seiner Mündungen. Die Pulmonalismündung erscheint um diese Zeit, wenn man sie von dem bis in seinen linken Ast eröffneten Pulmonalisstamme betrachtet, als ziemlich enge, von einer niedrigen Falte ringsum oder theilweise begrenzte Öffnung, die Aortenmündung dagegen als eine trichterähnliche, muldige, gegen den Aortenbogen zu von einer schmalen Falte — der „Klappe“ — umsäumte Einsenkung. Dieser Trichter ist am herausgenommenen Präparate um diese Zeit noch ziemlich tief, in seinem Grunde sieht man den rundlichen, etwa stecknadelkopfgroßen Eingang in den im Hauptantheile zusammengezogenen Gang; die Aortenmündung des Trichters erscheint als eine halblinsengroße runde Öffnung.

Es ist also zweifellos, dass die Contraction des Ganges anfänglich hauptsächlich die der Pulmonalis näherliegende Hälfte des Ganges verengt, wie dies Rokitansky[86]) u. a. schon betonten, eine Erscheinung, für die oben eine naheliegende Erklärung gegeben wurde.

Innerhalb der zweiten Woche schreitet die Verengerung des Ganges weiter vor, die Pulmonalismündung erscheint als feine Einziehung, die von einer meist oberen, nach unten concaven Falte begrenzt wird, die Aortenmündung ist noch muldenförmig, wenn auch meist schon weniger tief; im Grunde des Trichters ist die etwa stecknadelkopfgroße Mündung des Canales sichtbar. Vom 9. und 10. Tage an gelingt es meist nur eine feine, etwa 2 *mm* dicke Sonde ohne Gewalt durch die Pulmonalisöffnung in den Gang einzuführen der Gang ist schon oft auf 7—8 *mm* verkürzt, seine Wandung aufgeschnitten $1^1/_2$—2 *mm* dick, die Innenfläche rauh.

Auch bei 3 Wochen alten Kindern ist der Gang noch offen, doch meist kann nur eine feinste Sonde oder eine dickere Schweinsborste in ihn eingeführt werden, seltener eine 2 *mm* dicke Sonde. Nur einmal fand ich ihn bei einem 3 Wochen alten, nur 44 *cm* langen Kinde geschlossen, so dass nur noch von der Pulmonalis aus die Falte auf 2 *mm* Tiefe mit einer Borste zu unterfahren war. Dagegen zeigte ein anderes Kind von 3 Wochen, bei dem sich eine angeborene hypoplastische linke Lunge und Hypertrophie der rechten Herzkammer fand, einen noch für eine mittlere Sonde offenen Ductus.

Die Ductusmündung liegt immer noch in einem Trichter. Schneidet man den Canal auf, so fällt die Verdickung der Wand, die starke Verengerung des Lumens, die Rauheit der Innenfläche auf, oft auch die schon erwähnte Leistenbildung. Im Wesen gleich ist der Befund bei 4 Wochen alten Kindern, doch ist die Lichtung fast immer nur für eine Borste zugänglich.

Fast constant ist der Ductus selbst bei 6 Wochen alten Kindern für eine Borste noch offen. Ausnahmen kommen vor, sind aber selten, doch fand ich bei zwei 6 Wochen alten Kindern den Gang so weit geschlossen, dass nur von den Mündungen aus die Borste auf 1—2 *mm* eindrang. Die Aortenmündung liegt noch bei 6 Wochen alten Kindern in einem flachen Trichter, in der 7. und 8. Woche ist die Mündungsstelle in der Aorta flacher, weniger tief einsinkend, einer rundlichen, halblinsengroßen Delle gleichend, welcher Befund noch bei 2 Monate alten Kindern ganz gewöhnlich, bei 3 Monate alten noch ziemlich häufig ist.

Nach der 6. Lebenswoche erscheint der Gang von außen schon immer ligamentös, als ein 5—10 *mm* langer, rundlicher, derber Strang, der erst beim queren Durchschneiden oder bei Betrachtung von der Pulmonalis- und Aortenlichtung aus seine eigentliche Natur erkennen lässt.

Kinder von 7—8 Wochen und 2 Monaten zeigen den Ductus meist schon ganz oder so weit geschlossen, dass nur an den Mündungsstellen auf geringe Tiefe eine Borste eindringt, sehr selten kann man die Borste noch durch seine ganze Länge durchführen.

Nach 10 Wochen und 3 Monaten sieht man noch oft beiderseits ein feinstes Grübchen, wie ein Punkt aussehend. Der die Pulmonalismündung verlegende Pfropf erscheint manchmal als rauhes, wie fransiges, zapfenartiges Gebilde, das unter einer Falte hervortritt, so dass die Mündung wie gerissen erscheint. Es macht den Eindruck, als ob bei der Verkürzung des Ligaments der Pfropf vorgetreten wäre,

umsomehr, als man die Erscheinung meist bei recht kurzem, 5—6 *mm* langen Ligamentum arteriosum sieht.

Bei Kindern von 3 Monaten ist es nie mehr möglich, den Ductus mit einer Borste zu sondieren, höchstens an den Mündungen, namentlich an der Pulmonalis, dringt die Borstenspitze etwas ein. Durchschneidet man das Ligament, so sieht man central den das ehemalige Lumen verschließenden Pfropf als Achsengebilde des Ligaments, der nach dem Durchschneiden einsinkt, wodurch noch ein central erhaltenes, feines Lumen vorgetäuscht werden kann.

Übrigens kommt es vor, dass der Gang an den Enden schon verschlossen ist und in der Mitte sich noch ein Restlumen findet, wie besonders die histologische Untersuchung zeigt.

Als seltene Ausnahme fand ich einmal noch bei einem Kinde von 9 Monaten, das nur 47 *cm* lang und durch Darmkatarrhe herabgekommen war, den Ductus arteriosus für eine feine Sonde offen, 6 *mm* lang, an der Pulmonalis mittelst einer feinen, rundlichen Öffnung, an der Aorta mit einem niedrigen Trichter mündend. Das Lumen war frei von Blut oder einem Thrombus, von rauhen, dicken, gelblichen Wänden begrenzt. Bei diesem Kinde war auch der Ductus venosus noch offen. Es handelte sich wohl nicht um eine Persistenz des arteriellen Ganges, sondern um eine noch nicht abgeschlossene, retardierte Involution.

Bis ins 2. Lebensjahr hinein tritt die rauhere Stelle an dem Aortaansatze des Ligaments und ein von einer Falte oder einem niedrigen circulären Walle umgebenes Grübchen entsprechend dem Pulmonalisansatze meist deutlich vor, ja der Befund erhält sich gar nicht selten noch bis ins späteste Alter. Von der Aortenmündung zieht mehr oder weniger deutlich eine niedrige Leiste entweder mehr quer oder etwas schräg in der Aortenwand herab.

Bei Kindern und bei Erwachsenen ist das Ligamentum arteriosum, namentlich was seine Länge betrifft, recht verschieden. Einmal liegt der linke Pulmonalisast der Aorta so enge an, dass ein nur 2—3 *mm* langes Band sie verbindet, in anderen Fällen ist dieses 1 *cm* und darüber lang. Bei einem Manne von 54 Jahren fand ich das Ligament 16 *mm* lang und rabenfederkieldick. An der früheren Aortenmündung fand sich noch ein stecknadelkopfgroßes Grübchen, doch war der Canal schon geschlossen. Ein Schnitt aus der Mitte dieses Ligamentes ist auf Tafel II. in Fig. 9 abgebildet. Präpariert man das lockere Zellgewebe, in welches das Ligament eingehüllt ist, ab oder schneidet man letzteres quer durch, so sieht man constant den

schon beschriebenen gelbgrauen centralen Zapfen, welcher der noch restierenden Gefäßwand und dem obturierenden Gewebe entspricht und in dünnen Schnitten schon makroskopisch Andeutungen der früheren Gefäßstructur erkennen lässt.

Der definitive Verschluss des Ductus arteriosus erfolgt durch Wucherung seiner Wände, wie Langer[82]) und Walkhoff[83]) schon dargethan haben. Nach Thoma[54]) kommt es zur Bildung von Bindegewebe unter dem Endothel, welches Bindegewebe durch reichliche Mengen einer hyalinen oder zart fibrillären Intercellularsubstanz und eine mäßige Menge von Zellen mit ovalen und runden Kernen ausgezeichnet ist. Thoma hat auch, wie schon erwähnt, nachgewiesen, dass diese subendotheliale Wucherung nach der Geburt in der ganzen arteriellen Gefäßstrecke statthat, welche zwischen der Mündung des Ductus und den Enden der Nabelarterien liegt, und dass die Ursache dieser Bindegewebsentwicklung in dem nach Ausfall des Placentarkreislaufes eintretenden Missverhältnisse zwischen der Weite der Aorta descendens und ihrer Zweige gelegen ist.

In der ersten Woche nach der Geburt ist von dieser Bindegewebswucherung am Ductus noch nichts zu sehen. Die Ductuswand ist noch in ihrer normalen Structur erhalten, das von ihr umschlossene Lumen allerdings, namentlich im Pulmonalisantheile, verringert, meist nicht sternförmig, wie an der Nabelarterie post partum, sondern unregelmäßig rundlich mit einzelnen tieferen Buchten und flacheren kleinen hügeligen Vorragungen. Die Lagerung der Muskelkerne ist jedoch frühzeitig geändert, wie ich dies schon am Ductus eines 4 Tage alten Kindes sehen konnte. Die muskulös-elastischen Innenschichten erscheinen verbreitert, ihre kräftig gefärbten Muskelkerne nach allen Richtungen verworfen, vielfach senkrecht, in der Richtung von Radien, gegen das Lumen stehend, ein Befund, den Thoma als Effect der Wandcontraction deutet. Auch fällt sofort auf, dass die Kerne der Muskelfasern weiter auseinander liegen und von einer breiteren Zone der schon am Neugeborenen sichtbaren, hellen, leicht streifigen Grundsubstanz getrennt sind. Diese Quellung (Thoma) der Grundsubstanz ist die Ursache der Verbreiterung der Intima. Auch die inneren Antheile der Media lassen eine Verwerfung der Muskelfasern und ein weiteres Auseinanderliegen der Kerne erkennen, so dass diese Schichten, namentlich in der Nähe der Pulmonalis, eine wie netzartige Structur bekommen.

In der zweiten Lebenswoche beginnt die bindegewebige Neubildung recht deutlich zu werden, und am Ductus eines 14 Tage alten Kindes sieht man schon eine breite Einlagerung eines fein-

streifigen, von ziemlich spärlichen, feinsten elastischen Fasern und mäßig reichlichen, großen, ovalen und rundlichen Zellkernen durchsetzten Gewebes, das namentlich gegen die Pulmonalis zu schon recht ansehnlich ist, hier jedoch meist nur geringe Mengen von zerstreuten Kernen aufweist, wie Fig. 7 auf Taf. II. zeigt. Diese subendotheliale Wucherung ist in der der Pulmonalis näheren Strecke um diese Zeit immer viel weiter gediehen als gegen die Aorta zu, wo oft nur eine schmale Schichte unter dem Endothel sich vorfindet. Auch hält die Wucherung nicht in der ganzen Circumferenz des Gefäßquerschnittes gleichen Schritt, wodurch das Lumen oft excentrisch zu liegen kommt.

Am Ductus eines drei Wochen alten Kindes hat die subendotheliale Bindegewebswucherung schon bedeutend zugenommen, sie übertrifft oft an Dicke die Media des Gefäßes, ihre dem Lumen näheren Schichten sind meist reicher an Kernen als die der Intima anliegenden. An der Media sah ich schon um diese Zeit einen Befund, den bereits Walkhoff erwähnt und den auch Thoma hervorhebt. Die dem Lumen näheren Schichten erscheinen nämlich oft in breiter Zone atrophiert, bilden eine leicht gestreifte Schichte, in der Muskelkerne nur in geringer Zahl und in schlechter Färbung sich präsentieren, indessen die äußeren Muskelschichten noch vollständig erhalten und gut tingibel sind. Letztere bleiben als äußerste Zone, und zwar sowohl die Ring- als auch die Längsmuskelfasern, fast immer erhalten und sind auch im höheren Alter noch nachweisbar. Siehe Fig. 9.

Die Atrophie der muskulösen Media tritt am Ductus arteriosus offenbar aus denselben Gründen ein, wie in der obliterierenden Nabelarterie. Die elastische Intima, wo eine vorhanden war, oder die elastischen Lamellen bleiben gut erhalten, doch werden auch sie durch die Contraction der Wand verschoben, und einzelne sieht man oft quer in der Richtung eines Radius gegen das Lumen stehen.

Die an Blutgefäßen reiche Adventitia bietet keine Besonderheiten.

Mit dem Fortschreiten dieser Veränderungen wird das Lumen immer mehr und mehr verengt, unregelmäßig eckig und mit der gleichzeitigen Schrumpfung der Bindegewebsschichten auch die Dicke des ganzen Ganges verringert. Bei einem sechs Wochen alten Kinde finde ich das Lumen noch in ganzer Ausdehnung erhalten, an Gestalt wechselnd, besonders enge gegen die Pulmonalis.

Im Ligamentum eines drei Monate alten Kindes ist die Obliteration so weit gediehen, dass der Canal fast in ganzer Ausdehnung geschlossen erscheint. (Siehe Fig. 8, Taf. II.) Hie und da bezeichnet

eine aus zellreicherem Bindegewebe gebildete, bogige oder strahlige Figur im Centrum oder seitlich von diesem die Stelle, wo das ehemalige Lumen lag.

An der Aortenmündung nimmt der das Lumen obturierende Bindegewebspfropf an Mächtigkeit zu. Einzelne Schnitte weisen einen der Wand concentrischen länglichen Spalt von geringer Ausdehnung auf, der nicht von Endothel bekleidet und offenbar ein Artefact ist. Nur im mittleren Stücke des Ligaments war in kurzer Strecke ein kleinstes, unregelmäßig dreieckiges Lumen nachzuweisen.

Auch in dem Ligamente eines 6 Monate alten Kindes zeigten Schnitte aus den mittleren Partien noch ein Restlumen, oder es war die Stelle des früheren Lumens noch häufig durch eine besondere Anordnung der Bindegewebsfasern zu erkennen. In dem der Aorta näheren Theile zeigten viele Schnitte an dieser Stelle ein diffus sich färbendes, structurloses Gewebe, in dem einzelne undeutliche Zellen zu sehen waren, die entschieden an Endothelzellen erinnerten. Auch das Ligament eines 18 Jahre alten Burschen zeigte diesen Befund, der nur auf degenerative Veränderungen bezogen werden kann.

Die Bildung einer Art neuen Media, wie sie an den Nabelgefäßen vorkommt, sah ich am Ductus in den ersten Monaten nie, wohl aber in den späteren. Der Befund von Blutpigment im Ligamentum arteriosum ist ein äußerst seltener.

Das Ligament verschmälert sich später etwas durch Schrumpfung des Bindegewebes, wodurch der Bindegewebspfropf in späteren Monaten an Breite oft jenem eines Kindes aus früheren Monaten nachsteht.

Dass man im Ligament des Erwachsenen immer noch die Wandstructur erkennt, ist schon erwähnt, und wurde schon von Henle[95]) nachgewiesen. Namentlich die äußeren Schichten der Muscularis sind immer recht gut kenntlich, elastische Fasern in verschiedener Lage ein constanter Befund. Doch ist das Bild des Ligaments im histologischen Präparate recht verschieden, wie schon Walkhoff's[83]) Tafeln zeigen, was hauptsächlich durch die verschiedene Faltung der Wandschichten und die Schrumpfung des neugebildeten Bindegewebes bedingt ist.

Fig. 9 auf Tafel II. zeigt einen Schnitt aus der Mitte des Ligaments eines 54jährigen, mit chronischer Nephritis und Herzhypertrophie behafteten, an einer Ponsblutung plötzlich gestorbenen Mannes. Die starke Faltung der Wandschichten erzeugt eine zierliche Zeichnung. Ein Lumen ist nicht vorhanden. Stellenweise findet sich auf der Höhe der Falten eine schmale, homogene

Schichte mit einzelnen großen, ovalen Kernen. In dem das Lumen verschließenden Bindegewebe sind zahlreiche, feinste, reich gewellte, elastische Fasern, die bei Orceinfärbung besonders deutlich hervortraten.

Makroskopisch ist, wenn nicht Ausnahmsfälle von Persistenz vorliegen, immer eine vollständige Obliteration des Ganges zu constatieren, ein theilweises Offenbleiben des Canales im Ligamentum arteriosum des Erwachsenen, wie es Baumgarten anzunehmen scheint, fand ich nie.

Bei der mikroskopischen Untersuchung kann man sehr häufig im Ligamente des Erwachsenen, ebenso wie bei mehrere Monate alten Kindern ein feines, oft excentrisch liegendes Restlumen erkennen, um welches die verschließenden Bindegewebsmassen sich manchmal mehr oder weniger regelmäßig schichten, und das auch vereinzelt, wie das Restlumen der Nabelarterie, von einem dünnen Saume Muskelfasern gleichkommender Zellen umschlossen ist.

Dieses Restlumen, auf das schon Henle [95]) aufmerksam machte, geht nie das ganze Ligament hindurch, ist vielfach unterbrochen und wird immer gerade an den der ehemaligen Aorten- und Pulmonalismündung entsprechenden Enden vermisst.

Man könnte sich eine Function desselben nur so denken, dass es mit den zahlreichen Gefäßchen der Außenschichten des Ligaments in Verbindung stehe, doch konnte ich dies nicht feststellen, da ich nie verbindende Äste sah und auch Blut in diesem Restlumen stets vermisste.

Auch bei erworbenen Herzfehlern findet man weder bei Kindern noch bei Erwachsenen eine Veränderung im Ligamentum, was ich mit Rücksicht auf Baumgarten's [55]) Äußerungen betone. Man könnte in solchen Fällen nur an eine Wiedereröffnung des Canales denken, wie sie Wertheimer [66]) für die Nabelvene annahm, eine Anschauung, die wenig für sich hat.

Wenn man die bekannteren Lehr- und Handbücher der Anatomie, der gerichtlichen Medicin, der Kinderheilkunde und Geburtshilfe durchsieht, wird man finden, dass in ihnen die Zeitangaben über den Verschluss des arteriellen Ganges in recht weiten Grenzen variieren.

Mende [5]) citirt Haller, der schon bei mehrere Tage alten Kindern die beginnende Obliteration des Ganges beschreibt und angibt, er habe erst nach dem 56. Tage den Gang ganz geschlossen gefunden.

Schürmayer[43]) dagegen meint, der Verschluss erfolge mehrere Tage nach der Geburt, und auch Spiegelberg[96]) gibt eine recht kurze Frist an, da er die Obliteration schon nach 14 Tagen für abgeschlossen hält.

Nach Vogel[97]) kann man sogar schon bei Kindern, die nur 24—36 Stunden gelebt haben, kaum mehr eine Sonde durch den Ductus arteriosus durchführen Elsässer[98]) gibt an, dass der äußerste Termin für die Verschließung des Ductus die 6. Woche sei. Bei Schauenstein[47]) findet sich die Angabe, dass die allmähliche Obliteration des Ganges oft erst im 2. bis 3. Monate vollendet sei, und auch Casper-Liman[38]) sagen, dass man den D. art. oft genug nach 8 Wochen für eine feine Sonde offen finde. Hyrtl[99]) erwähnt, der gänzliche Verschluss trete erst im Beginne des 2. Lebensmonates ein.

Bernt,[4]) der den Veränderungen des arteriösen Ganges eine zu große Bedeutung für gerichtsärztliche Untersuchungen beimisst, stellt diese folgendermaßen dar:

1. Wenn die Neugeborenen nur einige Augenblicke gelebt haben, so erscheint die Aortenmündung enger, der Ductus hat also keine cylindrische, sondern die Gestalt eines abgestutzten Kegels.

2. Haben sie mehrere Stunden oder einen Tag gelebt, so hat er wieder eine cylindrische Gestalt, aber eine verminderte Länge und Dicke, er ist nur mehr gänsefederkieldick und gleicht so an Weite den indes weiter gewordenen Pulmonalästen.

3. Wenn sie mehrere Tage bis eine Woche lebten, so war der Gang nur wenige Linien lang, rabenfederkieldick, während die Pulmonaläste jetzt gänsefederkieldick waren.

4. Nach einer ungleichen Zahl von Wochen oder Monaten ist er gänzlich verschlossen und in ein Band verwandelt.

Wie vorsichtig diese Angaben, namentlich in den ersten drei Punkten, aufzunehmen sein werden, ist nach dem über die Obliteration Mitgetheilten einsichtlich. Etwa in den ersten Veränderungen am Ductus einen Anhaltspunkt für die Beantwortung der Frage, ob ein Kind gelebt habe, und ob das Leben nur einige Augenblicke oder mehrere Stunden gedauert habe, finden zu wollen, wird wohl heute niemandem mehr einfallen. Dass aber unter den praktischen Gerichtsärzten noch Bernt'sche Ansichten herrschen, zeigt eine Publication aus dem Jahre 1891 (!).

Adloff[100]) hatte den Leichnam eines neugeborenen Kindes zu untersuchen, der 7 Tage bei warmer Witterung gelegen hatte. Nach

dem Befunde an den noch gut erhaltenen Lungen schließt der Autor, dass das Kind nach der Geburt gelebt habe, und fährt fort: „Außerdem waren die Organe des fötalen Kreislaufes, wie der Botallische Gang und das eiförmige Loch schon in der Obliteration begriffen. Somit kann unser Ausspruch, dass das Kind in und nach der Geburt geathmet, d. h. gelebt habe, durch nichts widerlegt werden.“ Worin sich diese Obliteration kundgab, führt der Autor nicht an.

Normalerweise findet sich im Ductus nie ein Thrombus. Thrombose des Ductus verbindet sich immer mit Erweiterung desselben, welcher Zustand schon seit Billard (Traité des maladies des enfants, 1833) als Aneurysma ductus arteriosi bekannt ist.

Ich habe unter circa 500 Kindesleichen aus dem ersten Lebensjahre diesen Befund 9mal erheben können, also mehr als doppelt so oft als Thore (Archiv géneral de méd., 4. serie, t. XXIII.), der unter 1000 Kindesleichen 8mal ein solches Aneurysma nachwies.

In allen meinen Fällen entsprach der anatomische Befund den von Rauchfuß,[85]) Rokitansky[86]) u. a. gegebenen Beschreibungen.

Das Alter der Kinder, in denen ich ein Aneurysma fand, schwankte zwischen 36 Stunden und 4 Wochen.

1. Section am 23. Juli 1894. Kind von 36 Stunden, gestorben an acuter Bronchitis und linksseitiger Bronchopneumonie.

Die Gegend des Duct. arter. in Erbsengröße vorgewölbt, das Ductusostium in der Pulmonalis stecknadelkopfgroß, das in der Aorta muldenförmig vertieft, etwa hanfkorngroß, der Ductus selbst nach links und vorne fast kugelig, in Erbsengröße ausgeweitet, die Wand hier etwas dünner als im contrahierten pulmonalen Theile, die Innenfläche rauh. In der tiefsten Wölbung des Sackes liegt ein locker haftendes, kleines Gerinsel.

Nabelgefäße frei.

2. Section am 5. December 1894. Kind von 2 Tagen; Section ergab acute Bronchitis mit mäßig ausgedehnten Lungenatelectasen und acuten Darmkatarrh.

Der Ductus enthielt in seinen oberen zwei Dritteln locker geronnenes, nicht haftendes Blut und war hier bis zur Weite des Pulmonalisstammes ausgedehnt, innen rauh, das untere Drittel war enger und setzte sich durch einen queren Wulst gegen das Aneurysma ab. In den Nabelarterien war locker geronnenes Blut, die Nabelvene war frei.

3. Section am 27. Jänner 1894. Kind von 5 Tagen, an beiderseitiger Bronchopneumonie gestorben.

Der Befund am Ductus war wie der bei 1., das Gerinsel klein und wandständig.

4. Section am 27. April 1895. Lebensschwaches Kind von 42 *cm* Länge, 6 Tage alt, an beiderseitiger katarrhalischer Pneumonie gestorben.

Der Ductus an beiden Mündungen, besonders an der Pulmonalis, enge; die der Aorta zugekehrte Hälfte bläulich durchscheinend, von einem kugeligen, erbsengroßen Gerinsel erfüllt. Nabelgefäße ohne pathologische Veränderung.

5. Section am 26. October 1894. Kind im Alter von 8 Tagen. Es fand sich beiderseitige katarrhalische Pneumonie, Arteriitis umbilicalis purulenta und Virchow'sche Encephalitis ohne sonstige Zeichen von Lues.

Der Befund am Ductus glich dem sub 4.

6. Section am 15. Juni 1894. Kind von 14 Tagen, an Bronchitis acuta und Catarrhus coli acutus gestorben.

Der Ductus von außen auffallend dick und stark vortretend, seine untere Hälfte enge, dickwandig und leer, die obere ampullenförmig erweitert, dünnwandig. An der Grenze ein kleines, festhaftendes Blutgerinsel.

7. Section am 13. Jänner 1894. Kind von 3 Wochen, gestorben an acuter Bronchitis und acutem Dickdarmkatarrh.

Der Ductus nach außen stark vorgewölbt, die Pulmonalismündung etwas eingezogen, ein feines Grübchen, das eine sehr feine Sonde eindringen lässt, die Aortenmündung trichterförmig vertieft, in der Tiefe des Trichters für eine feine Sonde offen. Die oberen zwei Drittel des Ganges zu einer mit einem braunrothen, bohnengroßen, haftenden Gerinsel erfüllten Höhle erweitert, die mediale Wandung dicker als die laterale. Die Nabelarterien frei.

8. Section am 16. Februar 1894. Kind von 3 Wochen Die Obduction ergab Bronchitis acuta, Pneumonia bilat., Gastroenteritis acuta und Pharyngitis oïdica. Die Nabelarterien waren in ganzer Länge von einem bräunlichen Gerinsel erfüllt, die Nabelvene leer.

Der Befund am Ductus glich dem sub 7.

Das Aneurysma setzte sich durch eine starke, schiefe Leiste gegen den contrahierten Theil des Ganges ab.

9. Section am 28. Juni 1895. Kind von 4 Wochen, das neben Icterus und Furunculosis der Haut Bronchitis, acuten Milztumor und chronischen Magendarmkatarrh zeigte und im Brechacte erstickt war. (Obducent: Dr. Richter.)

Der stark verkürzte Ductus ist in seiner unteren Hälfte fest zusammengezogen, in seiner oberen etwas cylindrisch erweitert und hier von einem festhaftenden, bräunlichrothen, cylindrischen Gerinsel erfüllt, das entsprechend der breiten Aortamündung des Ductus spindelig anschwellend sich durch die Aorta thoracica bis unter das Zwerchfell herab fortsetzt, ohne in der Aorta der Wand anzuhaften und das Lumen ganz auszufüllen.

Die Größe des Herzens und die Dicke seiner Wandungen waren normal.

Diese Aneurysmen des Ductus, die wohl immer in den ersten Lebenstagen zustande kommen und typisch immer den der Aorta zuliegenden Theil des Ganges betreffen, haben F. Weber[101]) und Virchow[56]) mit Stauungen im Lungenkreislaufe, wie sie speciell mit Lungenatelektasen sich combinieren, in ursächlichen Zusammenhang gebracht, während Rokitansky[86]) die Ursache ihres Entstehens in einer Ungleichförmigkeit des Schrumpfens nächst den beiden Ostien sucht, wobei infolge voreiligen Schrumpfens des Lungenarterienostiums

das in den Canal gelangende Blut nicht genügend weitergeschafft, sondern zur Stagnierung und zur Coagulation veranlasst werde.

Rauchfuß[85]) meint, dass Störung der Involution infolge Lähmung der contractilen Elemente bei infectiösen Erkrankungen des Kindes die Ursache für die Aneurysmenbildung abgebe, eine Ansicht, die auch Thoma[102]) vertritt.

Wahrscheinlich haben sowohl Störungen im Lungenkreislaufe, die den Druckausgleich im Gefäßsysteme nach der Geburt erschweren, als infectiöse Processe gelegentlich ursächlichen Antheil an dem Zustandekommen solcher Aneurysmen, wie auch nach meinen Sectionsbefunden wahrscheinlich ist, wobei nicht allein vom Nabel ausgehende Infectionen, sondern auch andere acute, fieberhafte Erkrankungen, wie Bronchitis, Pneumonie, nach unseren heutigen Anschauungen schädigend wirken können. Selbst bei solchen Aneurysmen ist jedoch der schon unter normalen Verhältnissen immer rascher sich schließende Pulmonalistheil des Ganges enge und gut contrahiert.

Landau's[89]) Ansicht, dass die Thrombose des Ductus arteriosus durch Embolie aus einem Thrombus unterhalb des Bauchringes oder der Porta hepatis entstehe, entbehrt der anatomischen Stütze, ebenso wie seine weitere Annahme, dass von dem Ductusthrombus aus Embolie der Magenarterien mit Nekrose zustande komme und hieraus die „Melaena neonatorum“ zu erklären sei, welcher Annahme Kundrat[103]) entgegengetreten ist. Auch Soltmann[104]) erwähnt, dass unter Umständen die Phlebitis umbilicalis durch Embolie zur Thrombose des Ductus führen könne. Ich war bei meinen Fällen nie in der Lage, einen embolischen Ursprung des Thrombus zu entdecken, ebensowenig fand ich sie je mit Melaena combiniert. Häufig beschränkt sich übrigens die Thrombose im Aneurysma des Ductus auf dünne, der am stärksten ausgedehnten Partie des Sackes anliegende Gerinnungen.

Beschränkt sich die Thrombose auf den aneurysmatischen Sack, was für die überwiegende Mehrzahl der Fälle zutrifft, so ist der pathologische Befund, wie schon Rauchfuß[85]) sagt, da er nur ein außer Circulation befindliches Gefäßstück betrifft, bedeutungslos. Es kommt hier, wie anderwärts, durch die bekannten Vorgänge der sogenannten Thrombusorganisation, die ich schon an den beiden Aneurysmen der drei Wochen alten Kinder nachweisen konnte, zur schließlichen Verödung des Ganges, und als Zeichen der ehemaligen Thrombose bleibt nur Blutpigment im Ligamentum arteriosum zurück. Der völlige Abschluss der Gangverödung wird dadurch begreiflicherweise stark verzögert.

Diese Ductusaneurysmen zeigen bei der histologischen Untersuchung keine besonderen Veränderungen der Wandungen, so dass man sie als einfache Ektasien auffassen muss. Doch kann es nach Buhl[105]) zum Einreißen der Wand solcher Aneurysmen, Austritt von Blut zwischen Media und Adventitia und so zur Bildung eines Aneurysma dissecans kommen. Ein solcher Befund kann übrigens durch Ekchymosen vorgetäuscht werden, die man in der Adventitia des Ductus ebenso häufig, wie in jener der Aorta und Pulmonalis bei Kindern zu sehen bekommt.

Setzt sich die Thrombose aus dem Ductus in die Aorta fort, so wird es gelegentlich zu schweren Folgeerscheinungen kommen, als welche Klob (Zeitschrift der k. k. Gesellschaft der Ärzte zu Wien 1859, Nr. 1) und Rauchfuß[85]) Embolien in Zweigen der Art. mesent. sup. und in Zweigen der Art. ren. dextr. beschrieben haben. Dass eine fortgesetzte Thrombose auch zur Stenose oder vollständigen Verschließung der Aorta am, respective unter dem Isthmus führen könne, welche Anomalie übrigens auch bei offenem Ductus sich findet, dafür haben schon Bochdalek,[106]) Hamernjk[107]) u. a. Beispiele geliefert.

Bezüglich des gelegentlichen Fehlens des Ductus und der Abnormitäten seines Ursprunges und seiner Mündung sei auf Henle[95]) (III. Band, I. Abth, pag. 215 u. ff.) verwiesen.

Frühzeitige Involution kommt nur in Combination mit anderen Bildungsfehlern vor, namentlich mit Verengerung der Pulmonalarterien (Birch-Hirschfeld[108]), ebenso wie auch Offenbleiben des Canales sich mit Entwicklungsfehlern am Herzen und den großen Gefäßen häufig combiniert, doch findet sich unvollständige Rückbildung des Ductus und dauernde Persistenz eines blutdurchströmten Canales zwischen Aorta und Pulmonalis auch bei normal angelegtem Gefäßapparate.

Auf diese Anomalien hier einzugehen, würde zu weit führen. Die Kenntnis solcher Vorkommnisse wird den mit dem normalen Rückbildungsprocesse Vertrauten vor Irrthümern bewahren.

Dass solche Irrthümer vorkommen können, beweist ein Fall, den Schauenstein[17]) in seinem Lehrbuche (pag. 251) nach Taylor*) (1846) erzählt: Eine faule Kindesleiche wurde, in einen Sack gehüllt, im Sande des Seestrandes wenig über der Marke der Hochflut vergraben gefunden. Mund und Rachen der Leiche waren sehr fest mit Werg verstopft. Ein Frauenzimmer, von

*) Ich konnte das Original, das von Schauenstein nicht citiert wird, nicht ausfindig machen.

dem bewiesen war, dass es 3 Wochen vor Auffindung dieses Kindesleichnams entbunden worden war, wurde als Mutter des Kindes angesehen und des Kindesmordes beschuldigt. Die Nebenumstände, wie Örtlichkeit der Auffindung und Vergleichung der Flutzeit mit anderen durch die Erhebungen festgestellten Zeitumständen, machten es wahrscheinlich, dass, wenn das Kind von dieser Mutter stammte, zwischen seiner Geburt und der Eingrabung der Leiche nicht mehr als 5 Stunden verstrichen sein konnten. Der Lungenbefund ergab nur zweifelhafte Beweise für extrauterines Leben, das Foramen ovale und der Ductus venosus waren offen, der Ductus arteriosus dagegen vollständig unwegsam. Die Vertheidigung und ihre Experten bestritten die Abstammung des Kindes von der Angeklagten, da der Ductus nicht in wenigen Stunden sich schließen könne, die Experten der Anklage führten dem gegenüber einen von Beck erzählten Fall an, in dem der Ductus am ersten Tage nach der Geburt obliteriert gefunden wurde (?). Die Jury sprach die Angeklagte frei.

War das Kind normal entwickelt und ohne sonstige Missbildungen am Herzen und am Gefäßapparate, und der Ductus wirklich verschlossen, so war das Kind meiner Ansicht nach wohl gewiss viele Wochen alt, wenigstens fand ich vorzeitige Obliteration des Ductus nie bei normalen Kindern, und auch Elsässer[98]) erwähnt keinen solchen Fall.

Ich möchte noch in Kürze einen Fall hier anfügen, der als ein Beispiel des von Thoma[88]) beschriebenen Tractionsaneurysmas der kindlichen Aorta einiges Interesse verdient.

Am 1. Februar 1895 obducierte ich die ohne ärztliche Behandlung gestorbene $3^1/_2$ Jahre alte Agnes B. Die Obduction zeigte eine 91 *cm* lange, kräftig gebaute Leiche, mäßigen Hydrocephalus, pachymeningitische Membranen entlang der Sichel und ergab als Todesursache Diphtheritis des Rachens und absteigenden Kehlkopf- und Luftröhrencroup. Das Herz war etwas dilatiert, ohne sonstige besondere Veränderungen.

Die Eröffnung der Aorta zeigte eine geringe Verengerung am Isthmus, die hauptsächlich durch eine über dem Ansatze des Ligamentum arteriosum am Aortenbogen vortretende Einknickung der Wand bedingt war, und darunter eine spindelförmige aneurysmatische Erweiterung des obersten Theiles der Brustaorta, die an der Vorderwand stärker ausgebaucht war, als an der Hinterwand. Der nur 3 *mm* lange Ductus arteriosus wies an der Aorta unterhalb der erwähnten Leiste noch eine feine, rundliche, für eine dickere Schweinsborste bequem passierbare Öffnung auf und ließ die Borste bis zur Pulmonalismündung vordringen, indes die Pulmonalismündung selbst durch ein kleines, gelblichweißes, in die Lichtung des linken Pulmonalisastes knopfartig vorspringendes, warziges Gebilde verlegt

war. Die Aortenmündung war ganz glattrandig, an der Pulmonalismündung waren mit der Lupe feinste radiäre Streifchen zu sehen. An der Hinterwand der Aorta gieng vom Isthmus eine oben nur angedeutete, dann deutlich vortretende Leiste herab bis zwischen das oberste Paar der Aa. intercostales.

Figur 13 gibt das Präparat in natürlicher Größe wieder. Um beide Enden des Ductus in eine Zeichnung zu bringen, musste das Präparat etwas verzerrt werden.

Eine Deviation der Wirbelsäule bestand nicht.

Der mit einem großen Theile der angrenzenden Aorta und Pulmonalis herausgenommene Ductus arteriosus wurde parallel seiner Längsachse in fast lückenlose Serienschnitte zerlegt.

Die Untersuchung zeigt vor allem, dass das von Thoma[54]) beschriebene Einstrahlen der atrophischen Ductusfasern in die Aortawand schon an der feinen Aortenmündung des Ganges beginne, von wo aus die Faserung, besonders nach unten, schmäler werdend, sich recht weit verfolgen lässt, welcher Befund in Übereinstimmung mit Thoma's Angaben sicherstellt, dass nicht etwa ein Aneurysma des Ductus in seinem Aortenantheile, sondern dass ein wirkliches Aortenaneurysma bei theilweiser Persistenz eines kurzen Ductus vorliege.

Die Wände der Aorta fallen in flachem Bogen in den Ductus ab, die subendotheliale Bindegewebsschichte der Intima Aortæ nimmt gegen die Ductusmündung an Dicke zu und geht continuierlich in die relativ nur wenig verdickte Intima des Ductus ein, der in seiner Hauptmasse aus der recht dicken, nur wenig atrophischen Media mit ihren nach allen Richtungen sich durchkreuzenden und in die Aorten- und Pulmonaliswand eingehenden Muskelfasern und sehr spärlichen elastischen Lamellen besteht.

Der an der Aorta leicht trichterförmig sich öffnende Ductuscanal ist von wechselnder Weite, verengt sich unmittelbar vor dem Eintritte in die Pulmonaliswand, wird dann wieder etwas weiter und lässt sich, enger werdend, bis in das zapfige Gebilde verfolgen, das in die Pulmonalis hineinragt.

An der Basis dieses Zapfens, der an der einen Seite wallartig über die Pulmonalisinnenwand vorragt, gehen die Pulmonalisfasern in ziemlich flachem Bogen in die Ductuswand von allen Seiten ein, so dass, wenn man sich den Zapfen wegdenkt, eine ähnliche trichterförmige Mündung, wie an der Aorta, auch an der Pulmonalis resultieren würde. Die Fasern, welche das Lumen dieses Zapfens umgreifen, gehen aus der inneren Schichte der Ductuswandung hervor, wobei diese Schichte

breiter wird; so gewinnt man den Eindruck, dass der Zapfen nur neugebildetes gewuchertes Gewebe sei, wie es sonst typisch den Ductus verschließt, das aber, während es sonst flach die Pulmonalismündung verlegt, hier in die Pulmonalis vorgebaucht sei, etwa dadurch, dass von dem Restlumen her irgend eine Kraft die Scheidewand zwischen Pulmonalis- und Ductuslichtung ausbauchte.

Das Grundgewebe dieses zapfenartigen Gebildes ist dichtes, leicht streifiges Gewebe mit ziemlich großen rundlichen Zellkernen und mit mäßig reichlich eingestreuten, nach verschiedenen Richtungen verlaufenden Muskelfasern.

Dieses Bild lässt die Erklärung, dass die von Rokitansky[86]) und auch von Thoma[88]) an der Pulmonalismündung persistenter arteriöser Gänge gefundene, dünne, trommelfellartige, in der Mitte durchbrochene Membran durch Einreißen einer solchen gegen die Pulmonalis vorgebauchten Verschlussmembran entstanden sein könne, recht naheliegend erscheinen, ohne die von Thoma gegebene Erklärung, wornach sich diese Membran gleich ursprünglich in ihrer eigenthümlichen Form unter dem Einflusse des aus der Aorta entspringenden Blutstrahles bilde, für alle Fälle auszuschließen.

Wenn wir uns fragen, warum blieb der Ductus größtentheils offen, und warum trat die aneurysmatische Erweiterung der Aorta ein, so müssen wir wohl für beide Erscheinungen in einer abnormen Kürze des Ductus, die ja in unserem Falle überaus deutlich gegeben ist, die Ursache suchen.

Dass für einen kurzen Ductus arteriosus die Bedingungen für den Verschluss ungünstiger liegen, hat Thoma[88]) angegeben. Die Ursache hiefür ist dieselbe, welche es bedingt, dass der Gang auch unter normalen Verhältnissen später und weniger rasch an der Aorta sich verschließt, es ist die Spannung, die die Aortenwand auf den Ductus ausübt, und die sich natürlich an einem kurzen Gange stärker wird geltend machen können, da die außerhalb der Wand der großen Gefäße gelegenen und am meisten und ausgiebigsten contractionsfähigen mittleren Partien hier nur von geringer Ausdehnung sind. Trotzdem hat sich in unserem Falle das Pulmonalisende des Ganges vollständig verschlossen, und auch der Gang stark verengert, so dass eine vollständige Trennung des Aorten- und Pulmonalislumens zustande kam.

Recht leicht erklärt sich auch aus der Kürze des später schrumpfenden Canales eine Einwirkung auf die Aortenwände, die sich unter dem Zuge des Ganges, da die Aorta rückwärts durch die Intercostalarterien und die sonstigen Fixationen unverrückt an der Wirbelsäule erhalten wird, ausbauchten. Besteht überdies, wie

in Thoma's Falle, Verkrümmung der Wirbelsäule und durch diese bedingte Verlagerung der Eingeweide, so wird der durch den kurzen Gang ausgeübte Zug noch eher auf die Aortenwände und möglicherweise auch auf die Pulmonalis (Bernutz,*) Arch. gén. de méd., 4. Ser., Bd. XX.) sich geltend machen und sie aneurysmatisch erweitern.

Über die Rückbildung des Ductus venosus und das Ligamentum venosum.

Schon während der Schwangerschaft nimmt der als Fortsetzung der Nabelvene in der linken hinteren Längsfurche der Leber verlaufende Ductus venosus in dem Maße an Caliber ab, als die Leber an Größe zunimmt, und eine größere Menge des von der Nabelvene geführten Blutes in sie eingeht. Beim neugeborenen reifen Kinde schwankt seine Länge zwischen 12—15 *mm*, seine Gestalt ist kegelförmig, indem die Mündung in die Pfortader jener in die Vena cava, respective in eine Lebervene, an Weite deutlich nachsteht. Im mittleren Antheile schwankt die Weite des Ganges zwischen 3—5 *mm*.

Mit dem Aufhören des Placentarkreislaufes geht der venöse Gang, da ihm von der Nabelvene aus kein Blut mehr zukommt, allmählich noch mehr ein, und zwar erfolgt die Verkleinerung und der Verschluss des Lumens immer rascher und eher an der Pfortadermündung, nicht wie Bernt[4 u. 13]) meint, am Hohlvenenende, so dass die trichter- oder kegelförmige Gestalt des Ganges, wie sie schon im Neugeborenen vorhanden ist, auch während des allmählichen Verschlusses zu beobachten ist.

Vollständiger Verschluss des Ductus venosus in ganzer Länge ist meist erst bei zwei Monate alten Kindern anzutreffen; theilweiser Verschluss, so dass die Pfortadermündung allein oder sie und ein angrenzender Theil des Ganges nicht mehr offen sind, kommt jedoch schon in früherer Zeit vor. Andererseits ist es nichts seltenes, auch bei 10 Wochen, bei 3 und 4 Monate alten Kindern noch einen Theil des Ganges offen zu finden.

---

*) Cit. nach Thoma.[88])

Schon bei 3 Wochen alten Kindern ist die Pfortadermündung, wenn man von der Cava aus eine feine Borste in den venösen Gang einführt, häufig für diese nicht mehr passierbar, ebenso bei 4 und 5 Wochen alten Kindern, und 6 und 7 Wochen nach der Geburt ist außer der Pfortadermündung meist auch schon ein angrenzendes Stück des Ganges — ein Drittel oder selbst die Hälfte — verschlossen.

Andererseits ist der Gang mit Ausnahme der Pfortadermündung bei 2 Monate alten Kindern nicht selten und selbst bei 3 Monate alten noch manchmal offen, und noch häufiger findet man wenigstens die der Cava nähere Hälfte oder das obere Drittel bei 2, 3 und 4 Monate alten Kindern für eine Borste durchgängig, ja ich fand selbst bei einem 9 und einem 10 Monate alten Kinde noch das obere Drittel offen und den Gang an seiner Cavamündung im aufgeschnittenen Zustande 3 *mm* weit.

Bei einem nur 47 *cm* langen Kinde von 9 Monaten, bei dem auch der Ductus arteriosus in ganzer Länge eine feine Sonde passieren ließ (siehe pag. 84), war auch noch der ganze Ductus venosus für eine Borste zugänglich, die Pfortadermündung winzig fein, die Cavamündung 2 *mm* weit.

Dass das Cavaende des Ganges sich gelegentlich überhaupt nicht vollständig schließt, hat wohl darin seinen Grund, dass der Ductus manchmal an seinem Ende Lebervenen aufnimmt, wie auch Hyrtl[22]) erwähnt. der diesen Befund an 4 Corrosionspräparaten von Lebern Neugeborener sah. Ich fand dies unter der großen Zahl venöser Gänge, die ich in neugeborenen und wenige Tage alten Kindern eröffnete und untersuchte, nicht gar selten. Auch sah ich bei einem 7 Wochen alten Kinde, bei dem der Ductus in seiner Cavahälfte für eine feine Sonde offen war, knapp vor dem spitzen Ende des offenen Stückes in der oberen Wand des Ganges eine feine Gefäßlücke, konnte in sie eine dünne Borste einführen und mich durch Aufschlitzen überzeugen, dass ein Gefäß vorlag. In solchen Fällen wird also wohl ein gänzlicher Verschluss des Ganges ebensowenig erfolgen, wie an der Nabelvene, wenn diese einen Burow'schen Ast aufnimmt.

Hyrtl[109]) fand in der Leiche eines an Brustwassersucht verstorbenen Mannes von 45 Jahren den Ductus venosus offen und wegsam, die Lumenweite etwa entsprechend der Dicke einer Schreibfeder. Er nahm zwei Lebervenen von der Dicke einer Rabenfeder auf. In letzterem Befunde sieht Hyrtl den Grund für die Persistenz des Ganges, der das Aussehen einer gewöhnlichen Vene hatte. Da auch die Leber gesund war, lag, wie Hyrtl selbst sagt, für die Annahme einer Wiedereröffnung des Ganges kein Grund vor.

In der Leiche eines 2 Tage alten Kindes fand ich den venösen Gang an der Cavamündung 7 *mm*, an der Pfortadermündung 4 *mm* im Umfange haltend. Nahe der ersteren Mündung lagen in der rechten Seitenwand zwei, nahe der letzteren in der Oberwand ein feinstes Lückchen, durch die man in feine Gefäße kam, wie die Untersuchung der aufgeschlitzten Canäle zweifellos zeigte. Überdies mündete etwa in der Mitte des Ganges rechts seitlich ein im Anfangstheile für eine Borste offenes Gefäß, das sich in den Lobus Spigelii verfolgen ließ.

Sehr beachtenswert ist, dass man andererseits den venösen Gang manchmal ganz oder theilweise sehr früh verschlossen finden kann.

So war in einem 11 Tage alten, plötzlich verstorbenen Mädchen von 52 *cm* Länge, das vollständig normal gebildet war, die Pfortadermündung des Ductus schon geschlossen, der übrige Theil des Ganges noch offen und an der Cava, gegen die er sich erweiterte, 2 *mm* weit. Die Nabelgefäße waren noch nicht retrahiert und ebenso, wie der Ductus arteriosus, noch ziemlich weit offen, so dass man bei approximativer Schätzung des Alters vor einem Irrthume wohl bewahrt geblieben wäre, zumal der trichterförmige Nabel, der noch schleimiges Secret enthielt, auch dafür sprach, dass das Kind die zweite Lebenswoche noch nicht überschritten habe.

Da die Verengerung des venösen Ganges schon in der letzten Zeit des intrauterinen Lebens beginnt, so wird es uns verständlich, dass vereinzelt selbst im Neugeborenen der Gang schon theilweise oder ganz verschlossen angetroffen werden kann. Meist scheint allerdings ein solcher Verschluss beim Neugeborenen nur in Combination mit anderen Anomalien der Entwickelung, besonders mit solchen am Gefäßsysteme, vorzukommen, sowie das Fehlen des Ductus venosus nur in Verbindung mit anderen Anomalien angetroffen wird.

Bei der Section eines Kindes von 3 Tagen, das an Bronchiolitis plötzlich verstorben war, fand ich den venösen Gang vollständig verschlossen. Das an seiner Stelle vorhandene flache und schmale Ligament zeigte nur an der Cavamündung eine leichte Einziehung als Rest des früheren Lumens. Die mikroskopische Untersuchung wies das frühere Vorhandensein des Ganges sicher nach. Das Kind war kräftig, 51 *cm* lang und vollständig normal gebildet. Die anderen fötalen Wege waren noch weit offen, die Nabelschnur hieng noch mittelst einer Arterie am Bauche.

Seit Elsässer[25 u. 98]) scheint niemand das Verhalten des Ductus venosus nach der Geburt systematisch verfolgt zu haben. Elsässer gibt an, dass der Obliterationsprocess der fötalen Wege durchschnittlich zuerst im venösen Gange beginne und hier häufig beendet sei, ehe er sich in den anderen Wegen noch geäußert habe. Dass dies den Thatsachen nicht ganz entspricht, geht aus dem Angeführten genügend hervor. So viel ist jedoch sicher, dass gerade am venösen Gange sehr früher Verschluss manchmal zu beobachten ist. Völligen Verschluss des Ganges hat Elsässer gelegentlich schon an Kindern von 1, 9, 10, 11 und 23 Tagen gefunden.

Nach Spiegelberg[96]) obliteriert der venöse Gang in derselben Zeit, wie der arteriöse, nach Casper-Liman[38]) findet man ihn häufig noch bei 1 bis 2 Monate alten Kindern offen, nach Schauenstein[47]) oft noch nach einem Leben von 2 bis 3 Monaten. Hyrtl[22]) gibt an, das Pfortaderende schließe sich schon am 4. Tage nach der Geburt vollkommen zu, das Hohlvenenende sei aber noch bis ins 2. Monat, ja ein linienlanges Stückchen selbst noch im 3. Monate offen. In jüngster Zeit hat Schreiber[110]) an einigen wenigen Kindern aus der ersten Lebenszeit den venösen Gang untersucht und offen gefunden. Er tritt zum Theile auch aus diesem Grunde für die schon von Peter Frank ausgesprochene und von Quincke wieder aufgenommene Ansicht über das Zustandekommen des Icterus der Neugeborenen ein, nach der durch directe Einfuhr der aus dem Meconium resorbierten Gallenfarbstoffe auf dem Wege des noch offenen Ductus venosus die Gelbsucht zustande kommen soll.

Der in Bindegewebe eingebettete venöse Gang weist bei der histologischen Untersuchung nur eine dünne, der Media entsprechende Schichte von glatter Muskulatur auf, der das Endothel aufliegt, während das Bindegewebe der Umgebung die Adventitia bildet. Der allmähliche Verschluss erfolgt, wie an den anderen fötalen Kreislaufwegen, durch Bindegewebsneubildung von Seite der Gefäßwand, die übrigens entsprechend den Caliberverhältnissen und der Schlaffheit der dünnen Gefäßwandungen sehr gering ist.

Noch nach vielen Monaten erkennt man das ehemalige Lumen des Ganges in dem Ligamentum venosum an den restierenden, zerworfenen Muskelfasern und kann häufig noch innerhalb dieser ein minimales Restlumen nachweisen, das manchmal noch wohlerhaltene Blutkörperchen führt. Auch makroskopisch fiel mir am Ligamentum viele Monate alter Kinder manchmal eine centrale röthliche Linie meist im mittleren Stücke des Bandes auf, während die Enden vollständig bindegewebig waren.

Dass aber der Gang etwa typisch nur unvollständig obliteriere, wie Baumgarten[55]) meint, kann ich nicht bestätigen, denn auch bei Erwachsenen fand ich ihn immer geschlossen, so oft ich ihn untersuchte. Selbst bei Fällen von Lebercirrhose konnte ich kein Lumen in ihm nachweisen. Es scheint, dass der venöse Gang nur dann ganz oder theilweise offen bleibe, wenn er Lebervenen aufnimmt, und dass sonst die Circulation von der Pfortader her in ihm rasch versiege, für welche Annahme der Umstand spricht, dass gerade die Pfortadermündung sich eher und rascher verschließt.

Schlussbemerkungen.

So wenig die Veränderungen an den fötalen Kreislaufwegen zur Beantwortung der Frage, ob ein Kind lebend oder todt zur Welt gekommen sei, herangezogen werden können, ebensowenig geben sie uns genügenden Aufschluss über die beim Kindesmorde häufig auftauchende Frage, ob ein Kind schon nach wenigen Athemzügen gestorben sei, oder ob es kurze Zeit — etwa eine oder einige wenige Stunden — nach der Geburt gelebt habe. Für diese Frage werden eher die anderweitigen Sectionsbefunde, die an den Lungen, besonders aber jene am Magendarmcanale, zu verwerten sein (Ungar[111]), denn wenn auch deutliche Röthung und Schwellung des Hautnabelrandes, Einstülpung desselben, eventuell die Bildung von Thromben in den Nabelarterien u. a. m. schon häufig in den ersten Lebensstunden zur Beobachtung kommen, so sind dies doch keine ganz constanten Befunde, verlieren übrigens an der Leiche an Deutlichkeit und Eindeutigkeit und können allenfalls auch durch Leichenerscheinungen vorgetäuscht werden.

Geht die Frage nach einem Leben von mehreren Tagen, so wird uns namentlich das Verhalten der Nabelschnur und des Nabels gewisse Schlüsse gestatten, die allerdings nur mit Vorsicht und unter Berücksichtigung der hier, wie an den anderen fötalen Wegen, vorkommenden Verschiedenheiten des zeitlichen Ablaufes der Involutionsvorgänge gezogen werden dürfen.

Bei allen Altersschätzungen müssen wir uns ja immer damit bescheiden, gewisse Altersgrenzen anzugeben, in die hinein das Alter der

untersuchten Leiche fällt, denn alle die Veränderungen am wachsenden Knochen, die Knochenkernbildungen, die Verschmelzungen der Epi- und Diaphysen, der Zahndurchbruch und -wechsel, die Nahtverwachsungen, der Knochenschwund u. s. w., die wir als Anhaltspunkte für Altersschätzungen benützen, liegen ja schon physiologisch innerhalb gewisser Altersgrenzen, variieren nach der Rasse und dem Geschlechte, und werden überdies durch pathologische Verhältnisse vielfach beeinflusst. Und dennoch können wir ihrer nicht entrathen, ja sie sind uns für vorsichtige Schlüsse sogar von großem Werte.

So können wir denn auch aus dem Verhalten der fötalen Wege nicht unter allen Verhältnissen zutreffende und ganz genaue Altersbestimmungen ableiten, aber nutzbar sind sie in dieser Richtung gewiss, namentlich wenn man die Veränderungen an allen zusammenfasst und auf Grund aller Befunde urtheilt. Letzteres wird besonders deshalb wichtig sein, weil namentlich die Veränderungen einzelner, wie die des Ductus venosus, besonders großen Schwankungen im zeitlichen Ablaufe unterworfen sind, und so Irrthümer und Täuschungen leichter ermöglicht sind, wenn die Befunde der Involution nicht an allen erhoben sind, und ihre Congruenz oder Incongruenz festgestellt worden ist.

Durch öfteres Untersuchen der fötalen Wege an Kindern, deren Alter genau bekannt ist, gewinnt man bald eine Übung und Vertrautheit, die verwertbare Schlüsse auf das Alter auch unter Berücksichtigung geringfügiger, kaum detailliert darstellbarer Verhältnisse häufig ermöglicht.

Nach alledem ist es klar, dass die nun folgenden kurzen Zusammenstellungen nur den Durchschnittsbefund aus zahlreichen Einzelbeobachtungen wiedergeben, und dass sie nicht für alle Fälle zutreffen können, wie ja aus dem Haupttheile der Arbeit genugsam ersichtlich ist.

Der Abfall der Nabelschnur erfolgt am häufigsten am 4. und 5., seltener am 3. oder 6. Lebenstage, sehr selten vor oder nach dieser Zeit.

Theilweise Ablösung der Schnur spricht dafür, dass das Kind mindestens 1—2 Tage gelebt habe. Röthung des peripheren Saumes des Hautnabels kann schon nach wenigen Lebensstunden auftreten, verschwindet aber an der Leiche oft fast vollständig gerade dann, wenn sie auch im Leben erst im Beginne war. Sie darf mit dem nicht die ganze Circumferenz des Hautnabelrandes einnehmenden rothen Saume, der an der Leiche auftritt, nicht verwechselt werden.

Eine trichterförmige, noch feuchte Nabelwunde findet sich immer bis zum 14. Lebenstage, vollständige Vernarbung des Nabels spricht für ein Leben von mindestens 3 Wochen.

Sind die Nabelgefäße noch nicht retrahiert, so kann man schließen, dass das Kind sich erst in den ersten zwei Lebenswochen befand, geringe Retraction findet man meist bei 3 Wochen alten, deutliche Retraction um 1—2 *cm* bei 1 Monat alten Kindern, Retraction bis zum Blasenscheitel nie vor Vollendung des 2. Lebensmonates, meist später. Auch die Auffaserung der Ligamente kommt erst nach dem zweiten Lebensmonate zustande. Retraction bis unter den Blasenscheitel ist erst bei 4 Monate und darüber alten Kindern vorhanden.

Vollständigen Verschluss der 1—2 *cm* langen Endstücke der Nabelgefäße findet man meist erst nach der vollendeten 6. Lebenswoche. Die darunter gelegenen Gefäßantheile kann man meist noch bei 2 Monate alten Kindern mit einer Borste sondieren.

Im übrigen wird auf den Befund vollständig verschlossener Nabelgefäße mehr Gewicht gelegt werden können als auf das Vorhandensein eines kleinen Restlumens, da dieses sowohl an den Nabelarterien als an der Nabelvene, wenn Seitenäste vorhanden sind, selbst bis ins hohe Alter persistieren kann. Da die beiden Arterien oft in dieser Hinsicht sich nicht gleich verhalten, ist es rathsam, stets beide Arterien zu untersuchen.

Völliger Verschluss der Nabelgefäße, an den Arterien bis zur A. vesicalis superior, an der Vene bis zum Leberrande, wird, wenn überhaupt, meist erst nach vollendetem zweiten Lebensmonate angetroffen.

Ist das Lumen des arteriösen Ganges nur wenig vermindert, also dem der Pulmonalis noch ziemlich gleichkommend, so wird der Schluss gestattet sein, dass das Leben nur einige Tage bis etwa eine Woche gedauert habe. Zu Ende der ersten Lebenswoche bildet sich auch die eigenthümliche trichterförmige Mündung des Ganges an der Aorta aus.

Bis in die zweite Lebenswoche ist der arteriöse Gang durchschnittlich noch für eine mittlere Sonde, bis zum Ende der dritten Woche für eine sehr feine Sonde, nach dieser Zeit gewöhnlich nur für eine Borste durchgängig. Noch bei 6 Wochen alten Kindern ist dieses feine Lumen meist durch Sondierung zu constatieren, nach dieser Zeit bis zum Ende des 3. Monates ist der Gang, wenn überhaupt, so doch meist nur theilweise für eine Borste offen.

Der Trichter an der Aortamündung flacht sich bei 4 Wochen alten Kindern schon bedeutend ab, eine flache Delle ist daselbst aber noch bei 6 Wochen und 2 Monate alten Kindern zu finden, oft auch noch bis zum Ende des 3. Lebensmonates.

Am venösen Gange schließt sich constant die Pfortadermündung eher, meist nicht vor, häufig erst nach der 3. Lebenswoche. Verschluss des Ganges in ganzer Länge wird selten vor vollendetem 2. Lebensmonate gefunden, dagegen bleibt ein feines Lumen in dem nach der Vena cava gelegenen Theile des Ganges noch bis ins 3. und 4. Lebensmonat, selten noch länger erhalten.

Literatur.

[1]) v. Hofmann: Lehrbuch der gerichtlichen Medicin. 7. Aufl., 1895.

[2]) Toldt: Die Knochen in gerichtsärztlicher Beziehung. Maschka's Handbuch der gerichtlichen Medicin. III. Bd.

[3]) Fagerlund: Über die Entwicklung der Knochenkerne der Gliedmaßen im ersten Lebensjahre. Wiener med. Presse 1890, Nr. 5 und 6.

[4]) J. Bernt: Medic. Jahrbücher des k. k. öst. Staates. N. F. Bd. II., pag. 274 u. ff.

[5]) Mende: Ausführliches Handbuch der gerichtl. Medicin. 1826. 4. Thl.

[6]) Orfila: Vorlesungen über gerichtl. Medicin, übers. von Hergenröther. 1829.

[7]) J. E. Cohen van Baren: Zur gerichtsärztlichen Lehre von verheimlichter Schwangerschaft, Geburt und dem Tode neugeborener Kinder. Berlin 1845.

[8]) Taylor: Traité de médecine légale, traduit par le Coutagne. Paris 1881.

[9]) Klob: Bericht der Bonner Naturforscherversammlung. cit. nach Henle, Handbuch der systematischen Anat. Bd. III., 1. Abth., pag. 9.

[10]) Wallmann: Prager Vierteljahrsschrift 1859, II., cit. nach Henle, ibid.

[11]) F. Hinze: Über den Verschluss des Foramen ovale des Herzens. Dissert. Berlin 1893.

[12]) Kilian: Über den Kreislauf des Blutes beim Kinde, welches noch nicht geathmet hat. Karlsruhe 1826.

[13]) J. Bernt: Systematisches Handbuch der gerichtlichen Arzneikunde. 1834, 4. Aufl.

[14]) Hervieux: Union méd. 1852, Nr. 85, Ref. in Canstatt's Jahresb. 1852, VII.

[15]) Albrecht v. Haller: Vorlesungen über die gerichtliche Arzneiwissenschaft. 1784.

[16]) Tschamer: Über den Nabelschnurabfall. Jahrb. für Kinderheilkunde. N. F., Bd IX., Ref. in Virchow-Hirsch's Jahresb. 1875, Bd. II., pag. 650.

[17]) G. Stutz: Der Nabelstrang und dessen Absterbeprocess. Arch. f. Gynäkol. Bd. XIII., pag. 315 u. ff.

[18]) Casper: Klin. Novellen zur gerichtl. Medicin. 1863.

[19]) Trezzi und Vitadini: Med.-ger. Bemerkungen über die Vertrocknung der Nabelschnur. Revue méd. 1841. Ref. in Med. Jahrb. des k. k. österr. St. 1842, III., pag. 684.

[20]) J. Kæufer: Beiträge zur gerichtsärztl. Bedeutung der Nabelschnur. Dissert. Bonn 1893.

[21]) Alex. Doktor: Über die Heilung und Behandlung des Nabels. Arch. f. Gynäk. 1894. Bd. XLV., Heft 3, pag. 539 u. ff.

[22]) J. Hyrtl: Die Blutgefäße der menschlichen Nachgeburt in normalen und abnormen Verhältnissen. Wien 1870.

[23]) Ch. Robin: Mémoire sur la rétraction, la cicatrisation et l'inflammation des vaisseaux ombilicaux et sur le système ligamenteux, qui leur succède. Mémoires de l'Académie impér. de médecine. 1860, tome XXIV., pag. 391—446.

[24]) M. Runge: Die Krankheiten der ersten Lebenstage. 2. Aufl., 1893.

[25]) Elsässer: Med.-ger. Mittheilungen. III. Über die Neugeborenheit. Henke's Zeitschr. f. Staatsarzneikunde. 22. Jahrg., 1842, 2. Heft. pag. 219 u. ff.

[26]) Hohl: Lehrbuch der Geburtshilfe mit Einschluss der geburtshilfl. Operationen und der gerichtl. Geburtsh. Leipzig 1862.

[27]) Meckel: Die Eiterungen beim Abfallen des Nabelstranges. Annalen des Charité-Krankenh. 1853. 4. Jahrg.

[28]) C. Hennig: Bericht über die Verhandlungen d. Gesellsch. f. Geburtsh. zu Leipzig. Monatsschr. f. Geburtskunde 1856, Bd. VIII., pag. 428.

[29]) Epstein: Über antiseptische Maßnahmen in der Hygiene des neugeborenen Kindes. Prager med. Wochenschr. 1888, Nr. 40—43.

[30]) v. Winckel: Untersuchungen über die Gewichtsverhältnisse bei 100 Neugeborenen in den ersten 10 Tagen nach der Geburt. Monatsschr. für Geburtsk. und Frauenk. Bd. XIX., pag. 416 u. ff.

[31]) Haake: Über die Gewichtsveränderungen d. Neugeborenen. Monatsschr. f. Geburtsk. und Frauenk. Bd. XIX., pag. 339 u. ff.

[32]) J. Gregory: Über die Gewichtsverhältnisse der Neugeborenen. Arch. f. Gynäk. 1871, Bd. II., pag. 48 u. ff.

[33]) Théas: Thèse. Paris 1865, cit. nach Saint-Cyr, Du cordon ombilical au point de vue médico-judiciaire. Lyon 1891.

[34]) Babanasjantz: Zur Frage über den Abfall der Nabelschnur bei Neugeborenen. Dissert. Petersb. 1884. Ref im Centralbl. f. Gynäk. 1885, pag. 25 u. ff.

[35]) Copasso: Studien und Beobachtungen über den Termin des Abfalles der Nabelschnur . . . Arch. ital. di Pediatria 1889. Ref. im Jahrb. f. Kinderheilk. N. F., Bd. XXXI., pag. 206.

[36]) Roesing: Beobachtungen an 100 Neugeborenen über Temperaturverhältnisse und Nabelerkrankungen. Zeitschr. f. Geburtsh. und Gynäk. Bd. XXX., Heft 1. pag. 176 u. ff.

[37]) Frank: Über den Wert der einzelnen Reifezeichen der Neugeborenen. Arch. f. Gynäk. Bd. XLVIII., Heft 1, pag. 163 u. ff.

[38]) Casper-Liman: Praktisches Handbuch der gerichtl. Medicin. II. Bd. Berlin 1876.

[39]) E. Lindemann: Über den Abfall der Nabelschnur mit besonderer Berücksichtigung der anat. Verhältn. derselben. Dissert. Berlin 1880.

[40]) H. Luschka: Die Anatomie des Menschen. II. Bd., 1 Abth.

[41]) Blumenstok: Kindstödtung, in: Eulenburg's Realencyklopädie. II. Aufl., Bd. XI.

[42]) Samuel: Entwicklungskrankheiten, in: Eulenburg's Realencyklopädie. Bd. VI., pag. 521.

[43]) Schürmayer: Lehrbuch der gerichtl. Medicin. 1874.

[44]) v. Fabrice: Die Lehre von der Kindesabtreibung und vom Kindesmord. Erlangen 1868.

[45]) Mecklenburg: Rother Nabelsaum und fötale Lungen bei einem Kinde, das $^3/_4$ Stunden gelebt, aber nicht geschrieen hat. Vierteljahrsschr. für gerichtl. Med. Bd II., pag. 146.

[46]) Kirk: Notes on a case of infanticide. Edinb. med. Journ. 1887. Ref. in Virchow-Hirsch's Jahresb. 1887, II., pag. 518.

[47]) Schauenstein: Lehrbuch der gerichtl. Medicin. Wien 1862.

[48]) Otto Küstner: Das Adenom und die Granulationsgeschwulst am Nabel der Kinder. Virchow's Arch. 1877. Bd. LXIX., pag. 286. — Kolaczek: Kritisches zu den sogenannten Adenomen (Küstner) am Nabel der Kinder. Ibid., pag. 537.

[49]) C. Ruge: Über die Gebilde im Nabelstrang. Zeitschr. f. Geb. und Gyn. 1877, Bd. I., pag. 1 u. ff.

[50]) v. Winckel: Demonstration in der Gesellschaft f. Geb. und Gyn. zu Berlin. Zeitschr. f. Geb. und Gyn., Bd. XXX., Heft 2, pag. 465—466.

[51]) Strawinski: Über den Bau der Nabelgefäße u. ihren Verschluss nach der Geburt. Sitzungsber. der kais. Akad. d. Wissensch. 1874. Bd. LXX.. 3. Abth.

[52]) Hofmann: Über Verblutung aus der Nabelschnur. Österr. Jahrb. für Pädiatrie. 1877, II., pag. 188 u. ff.

[53]) W. Herzog: Die Rückbildung des Nabels und der Nabelgefäße mit besonderer Berücksichtigung der Pathogenese der Nabelhernien. München 1892.

[54]) Thoma: Die Rückwirkung des Verschlusses der Nabelarterien und des arteriösen Ganges auf die Structur der Aortenwand. Virchow's Arch. Bd. XCIII., pag. 443 u. ff.

[55]) Baumgarten: Über das Offenbleiben fötaler Gefäße. Centralbl. f. d. med. Wissensch. 1877, pag. 705 und 737.

[56]) R. Virchow: Gesammelte Abhandlungen z. wissenschaftl Medicin. 1862.

[57]) J. Cohnstein und N. Zuntz: Weitere Untersuchungen zur Physiologie der Säugethierfötus. Pflüger's Archiv. Bd. XLII., 1888.

[58]) A. Tamassia: Sull' obliterazione dei vasi ombilicali, Atti del R. Istituto veneto di scienze, lettere ed arti. Tom. II., ser. VII.

[59]) P. Baumgarten: Die sogenannte Organisation des Thrombus. Leipzig 1877.

[60]) P. Baumgarten: Über die Nabelvene des Menschen und ihre Bedeutung für die Circulationsstörung bei Lebercirrhose. Arbeiten aus dem pathol.-anat. Institute zu Tübingen. Bd. I., Heft 1, 1891.

[61]) Ercolani: Del processo anatomico di obliterazione delle arterie e della vena ombelicale dopo la nascita nell' uomo e negli animali con alcune osservazioni sull' Intima e sul Endotelio dei vasi. Memorie dell' Accademia delle scienze dell' Istituto di Bologna. Serie III., tom. I., fasc. 4, pag. 586—600.

[62]) C. Friedländer: Über Arteriitis obliterans. Centralbl. f. d. med. Wissensch. 1876, Nr. 4, pag. 65 u. ff.

[63]) Burow: Beitrag zur Gefäßlehre des Fötus. Müller's Arch. f. Anat. und Phys. 1838.

[64]) M. Sappey: Mémoire sur un point d'anatomie pathologique relatif à l'histoire de la cirrhose. — Mémoires de l'Academie de médecin de Paris.

1859, tom. XXIII. — Rapport par Ch. Robin, Bulletin de l'Acad. imp. de méd. Tom. XXIV, pag. 943 u. ff.

[65]) Schiff: Über das Verhältnis der Lebercirculation zur Gallenbildung. Schweiz. Zeitschr. f. Heilkunde. 1862, I. Bd., cit. nach Hyrtl.[22])

[66]) Wertheimer: Recherches sur la veine ombelicale. Journal de l'Anat. et de la Phys. norm. et pathol. 1886.

[67]) W. Braune: Das Venensystem des menschl. Körpers. Atlas. 1884.

[68]) W His: Die anatomische Nomenclatur. Suppl.-Heft d. anat. Abth. des Arch. f. Anat. und Phys. 1895.

[69]) Vezin: Tod durch Blutung aus der Nabelschnur. Vierteljahrsschr. für gerichtl. Med. 1855, Bd. VII., pag. 336.

[70]) Seydel: Über Nabelschnurzerreißung. Vierteljahrsschr. für gerichtl. Med. 1887. N. F., Bd. XLVI., pag. 297. (Hier ist auch der Fall von Degen angeführt.)

[71]) M. Weiß: Über Nabelblutung der Neugeborenen. Prag. Vierteljahrsschrift 1879.

[72]) Gagey: Unterbindung der Nabelschnur. Gaz. méd. de Paris 1894. Nr. 9. Ref. im Centralbl. für Gynäk. 1895, Nr. 18.

[73]) Budin: Rupture du cordon ombilicale pendant l'accouchement due à l'expulsion brusque du fœtus, la femme étant dans la situation horizontale. Annal. d'hyg. publ. XVII., pag. 534. — Ruptures spontanées du cordon. Ibid. XVIII., pag. 548. Ref. Virchow-Hirsch's Jahresb. 1887, pag. 518.

[74]) Bontemps: Observation sur un cas de rupt. spont. du cord. omb. Ann. d'hyg. publ. XIX., pag. 54.

[75]) Perret: Rupt. spont. du cord. ombil. Ibid., pag. 55.

[76]) Darène: Sur un cas de rupt. spontan. du cord. ombil. Ibid., pag. 165. Ref. in Virchow-Hirsch's Jahresb. 1888, pag. 485.

[77]) O. Wiere: Über einen seltenen Fall von Rissverletzung der Nabelschnur mit tödtlicher Blutung aus einer Nabelarterie vor erfolgter Geburt des Kindes. Inaug.-Dissert. Kiel 1893, cit. nach Westphalen.[79])

[78]) Schrader: Der doppelte Eihautriss. Ahlfeldt's Ber. und Arb. II. 1893, cit. nach Westphalen.

[79]) Fr. Westphalen: Beitrag zur Casuistik der Nabelschnurverletzungen unter der Geburt. Arch. für Gynäk. Bd. XLV., pag. 94 u. ff.

[80]) Freund: Über einen Fall von spontan intrauterin gerissener Nabelschnur. Centralbl. für Gynäk. 1894, Nr. 31.

[81]) A. Wieczorek: Über die freiwilligen Nabelblutungen der Neugeborenen. Dissert. Greifswald 1871. Ref. in Vierteljahrsschr. f. gerichtl. Med. Bd. XVIII., pag. 385.

[82]) C. Langer: Zur Anatomie der fötalen Kreislauforgane. Wochenblatt der Zeitschrift der k. k. Gesellsch. d. Ärzte zu Wien. 3 Jahrg., 1857.

[83]) Walkhoff: Das Gewebe des Ductus arteriosus und die Obliteration desselben. Zeitschr. f. rat. Med. 1869, Bd. XXXVI.

[84]) Czermak: Medic. Jahrbücher des österr. Staates. 1826. N. F., III. Bd., pag. 250 u. ff.

[85]) Rauchfuß: Über Thrombose des Duct. arter. Botalli. Virchow's Arch. Bd. XVII., pag. 376.

[86]) Rokitansky: Handbuch der pathol. Anatomie. 1844, II. Bd.
Derselbe: Über einige der wichtigsten Krankheiten der Arterien. 1852.

[87]) Schulze: Der Scheintod Neugeborener. 1871.

[88]) Thoma: Über das Tractionsaneurysma der kindl. Aorta. Virchow's Archiv. Bd. CXXII. Separat abgedruckt in „Arbeiten des pathol. Institutes der kaiserl. Universität Dorpat." 1890.

[89]) Landau: Über Meläna der Neugeborenen nebst Bemerkungen über die Obliteration der fötalen Wege. Breslau 1874.

[90]) De Crecchio: Lexioni di medicina legale. Ref. von Tamassia in Vierteljahrsschr. f. ger. Med. 1877. Bd. XXVI., pag. 182—184.

[91]) Schanz: Über den mechanischen Verschluss des Ductus arteriosus. Pflüger's Arch. 1889, pag. 239 u. ff.

[92]) P. Strassmann: Anatomische und physiologische Untersuchungen über den Blutkreislauf beim Neugeborenen. Arch. f. Gynäk. Bd. XLV., Heft 3, pag. 393—445.

[93]) Schnitzler: Klinische Beobachtungen über Persistenz des Ductus arteriosus Botalli. Med. Jahrb. XX. Jahrg., I. Bd., pag. 128 u. ff.

[94]) In der Discussion zu P. Strassmann's[92]) Vortrage. Berlin. klin. Wochenschr. 1894, Nr. 21.

[95]) Henle: Handbuch der systematischen Anatomie des Menschen. III. Bd., 1. Abth.

[96]) Spiegelberg: Lehrbuch der Geburtshilfe 1858.

[97]) Vogel: Lehrbuch der Kinderkrankheiten. Erlangen 1860.

[98]) Elsässer: Über den Zustand der Fötuskreislaufwege bei neugeborenen Kindern. Henke's Zeitschr. f. Staatsarzneik. 1852, pag. 247.

[99]) Hyrtl: Lehrbuch der Anatomie des Menschen. 1881, 15. Aufl.

[100]) Adloff: Kindesmord, festgestellt trotz bedeutend vorgeschrittener Fäulnis der Kindesleiche. Vierteljahrsschr. f. ger. Med. 1891, pag. 299 u. ff.

[101]) F. Weber: Beiträge z. pathol. Anatomie d. Neugeborenen. II. Lieferg. Kiel 1852.

[102]) Thoma: Über das Aneurysma. Deutsche med. Wochenschr. 1889, Nr. 16—19.

[103]) Kundrat: Handbuch der Kinderkrankheiten, von Gerhardt. Bd. IV., 2. 1880.

[104]) Soltmann: Eulenburg's Real-Encyklop. 2. Aufl., Bd. XV., pag. 530.

[105]) Buhl, cit. nach Thoma.[102])

[106]) Bochdalek: Zur pathol. Anatomie der Obliteration der Aorta infolge fötaler Involution des Duct. art. Botalli. Prag. Vierteljahrsschr. f. prakt. Heilkunde. 1875, Bd. IV.

[107]) Hamernjk: Österr. Wochenschr. 1843, cit. nach Rokitansky.[86])

[108]) Birch-Hirschfeld: Lehrb. der pathol. Anat. 1886.

[109]) Hyrtl: Venenvarietäten. Med. Jahrb. des k. k. österr. Staates 1839, Bd. XXVII., pag. 3 u. ff.

[110]) E. Schreiber: Die Theorie Quincke's über die Entstehung d. Icterus neonatorum. Berl. klin. Wochenschr. 1895, Nr. 25, pag. 543.

[111]) Ungar: Über den Nachweis der Zeitdauer des Lebens Neugeborener. Vortrag auf der 66. Versammlung deutscher Naturforscher und Ärzte zu Wien. Ref. in Zeitschr. f. Medicinalb. 1894, pag. 593.

Erklärung der Abbildungen.

Tafel I.

Fig. 1. Nabelarterie, 10 Wochen nach der Geburt. (Schnitt aus dem unteren Antheile.) Vergrößerung 30fach.

Von der Media namentlich die äußeren Schichten gut erhalten; zwischen ihr und dem kleinen, nicht gefalteten Lumen neugebildetes, mäßig zellreiches Gewebe; um das Lumen eine dünne Schichte von Ringmusculatur. Elastische Fasern gut erhalten; die Adventitia nicht vollständig ausgezeichnet.

Fig. 2. Nabelarterie, 3 Monate nach der Geburt. (Schnitt etwa aus der Mitte.) Vergrößerung 160fach.

Die Adventitia ist nicht eingezeichnet. Die erhaltene Muskelschichte ziemlich dünn, auf ihr zellreiches neugebildetes Gewebe, dessen innerste, das Lumen umscheidende Schichten lange, concentrisch gelagerte Kerne aufweisen (neue Media). Von dem erhaltenen Lumen geht ein feines Gefäß ab.

Fig. 3. Ligamentum vesicoumbilicale laterale eines 11 Jahre alten Kindes. (Schnitt aus der halben Blasenhöhe.) Vergrößerung 30fach.

Von der Media sind nur mehr geringe Reste zu sehen, die nach innen noch einige elastische Fasern erkennen lassen. Das minimale spaltförmige Lumen liegt innerhalb einer breiteren äußeren, feinstreifigen, zellarmen und einer schmalen inneren, hyalinen Schichte, in welch letzterer quer- und längsgetroffene Muskelkerne sich finden.

Fig. 4. Ligamentum vesicoumbilicale laterale eines 16jährigen Knaben. (Schnitt unterhalb der halben Blasenhöhe.) Vergrößerung 50fach.

Die Media ist in dichtes Bindegewebe verwandelt und weist noch elastische Fasern auf. Das Lumen kaum angedeutet, von streifigem, fibrösem Gewebe umschlossen, in dem vereinzelte längliche Kerne sich finden.

Tafel II.

Fig. 5. Ligamentum teres (Nabelvene), 6 Monate nach der Geburt. (Schnitt etwa aus der Mitte.) Vergrößerung 30fach.

Man erkennt Reste der muskulösen Media, die ohne scharfe Grenze nach außen in das Bindegewebe des Ligaments, nach innen in die das ehemalige Lumen verschließende Bindegewebslage übergeht. Das minimale Lumen von Muskelkernen umstellt.

Fig. 6. Ligamentum teres (Nabelvene) einer 35jährigen Frau (Schnitt aus dem centralen Drittel.) Vergrößerung 30fach.

Media und gewucherte Intimaschichten deutlich zu unterscheiden; um das spaltförmige Lumen, in dem wohlerhaltene Blutkörperchen waren, eine dünne, neugebildete Media.

Fig. 7. Ductus arteriosus, 14 Tage nach der Geburt. (Schnitt nahe dem Pulmonalisende.) Vergrößerung 50fach.

Die Media zeigt noch keine atrophischen Veränderungen. Das Gefäßlumen ist durch eine dicke, zellarme Schichte neuer Bildung stark verengt. Die Adventitia ist im Bilde nur angedeutet.

Fig. 8. Ligamentum arteriosum. 3 Monate. (Schnitt zwischen Aortenmündung und Mitte des Ligamentes. Vergrößerung 50fach.

Die äußeren Muskelschichten sind noch gut erhalten, das Lumen ist bereits vollständig verschlossen; die elastischen Fasern stark zerworfen.

Fig. 9. Ligamentum arteriosum eines 54jährigen Mannes. (Schnitt aus der Mitte.) Vergrößerung 50fach.

Sternförmige Faltung der inneren bindegewebigen Schichten, die reich an elastischen Fasern sind. Die äußeren Schichten der Media sind noch gut erhalten.

Tafel III.

Fig. 10. Burow'sche Vene bei einem Fötus von 16 *cm* Länge.

Die Burow'sche Vene mündet nahe dem Nabel in die Nabelvene; man sieht ihre Verbindungen mit den Vv. epigastricae und mit Venen im Ligamentum suspensorium, die zum Theile in ein Stämmchen vereinigt gegen die Leber ziehen.

Fig. 11. Burow'sche Vene bei einem reifen decapitirten Kinde.

Etwas über der Mitte mündet an der rechten Seite die Burow'sche Vene ein, welche mit den rechtsseitigen Vv. epig. prof. communiciert und Zweige von der Blase her aufnimmt.

Fig. 12. Burow'sche Vene bei 8 Tage altem Kinde.

Etwas über der unteren Grenze des oberen Drittels der Nabelvene mündet die 1 *mm* breite, an der Unterseite rechts von der Mitte verlaufende Burow'sche Vene, die bei ihrem Ursprunge und unter ihrer Mitte feine Zweigchen aufnimmt und unter einer dünnen Muskelschichte mit den Vv. epigastr. prof. d. sich verbindet.

Fig. 13. Tractionsaneurysma der Aorta eines $3^1/_2$ Jahre alten Kindes bei sehr kurzem, unvollständig obliteriertem Ductus arteriosus.

Näheres siehe pag. 94.

Druck von Leopold Karafiat in Brünn.

1



3

2

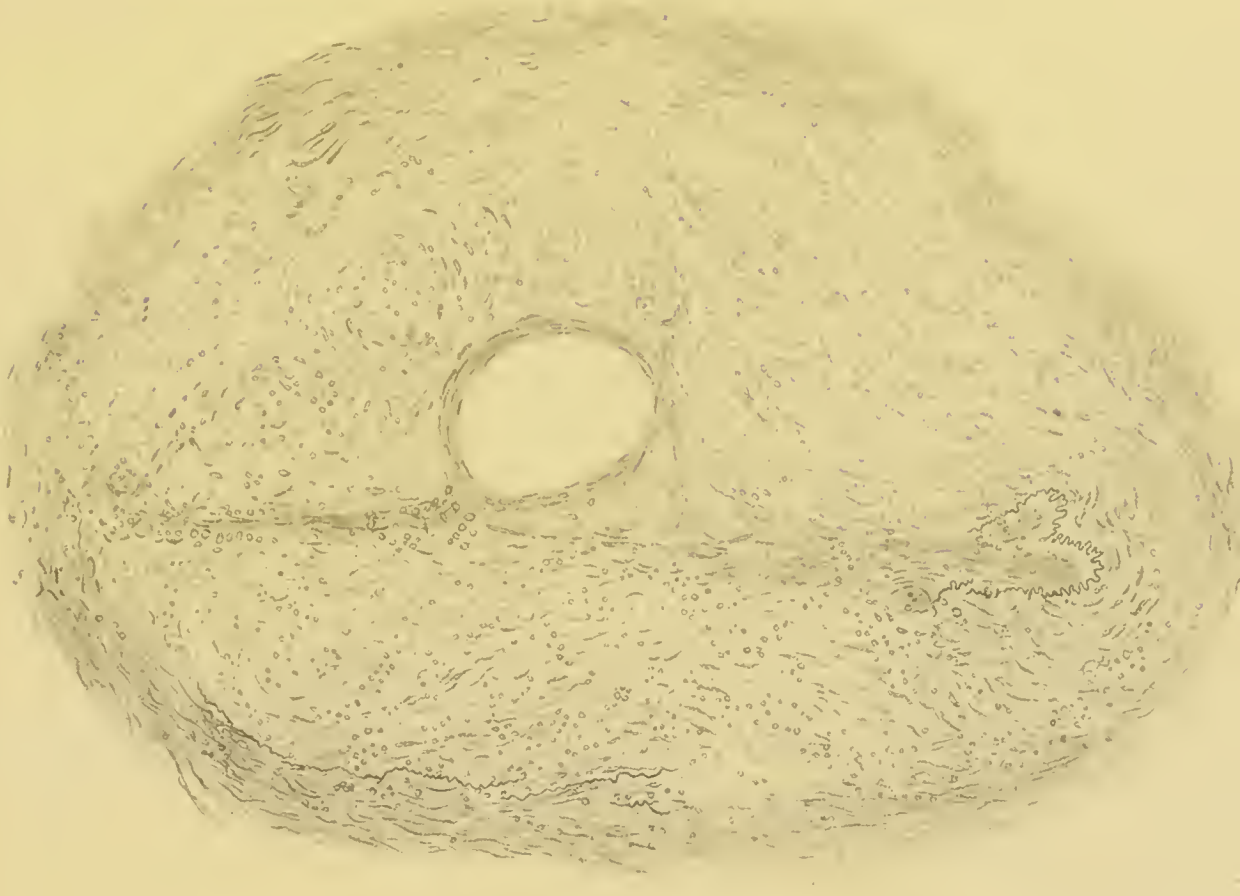

4



J Wenzl del.

Lith.u. Druck v. Th. Bannwarth, W

Verlag von Josef Šafář in Wien.

5

6



7

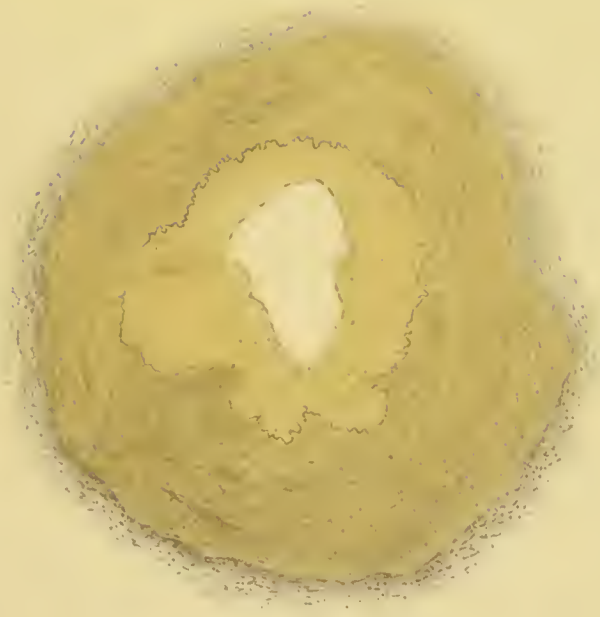

8

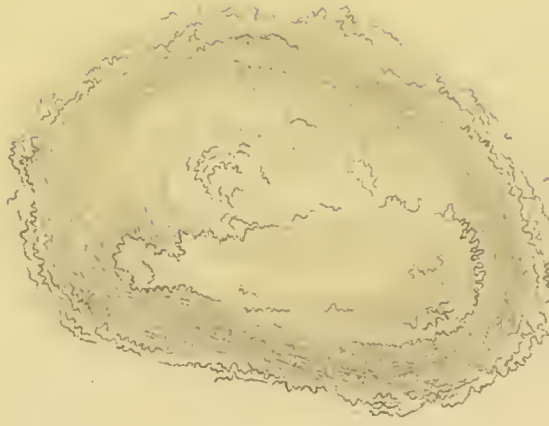

9

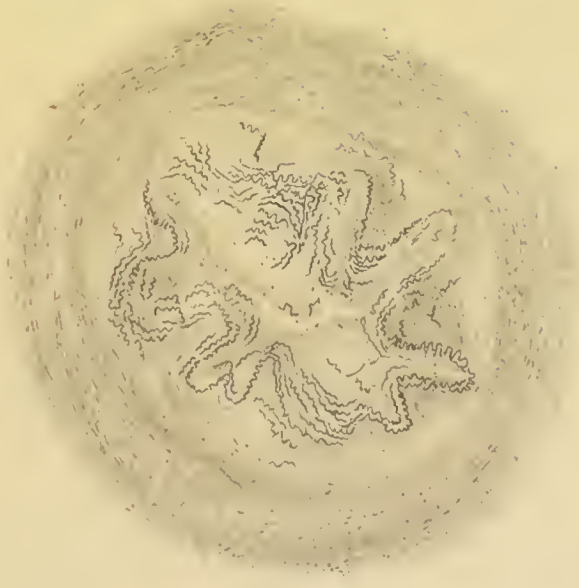

J. Wenzl del. Lith. u. Druck v. Th. Bannwarth, W

Verlag von Josef Safář in Wien

10

11.

$^{2}/_{3}$ ♂

12

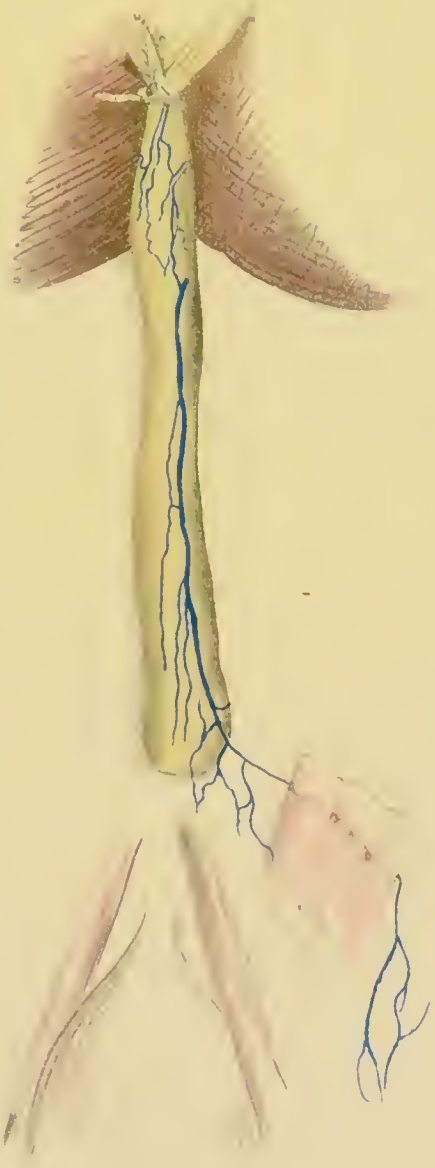

13.

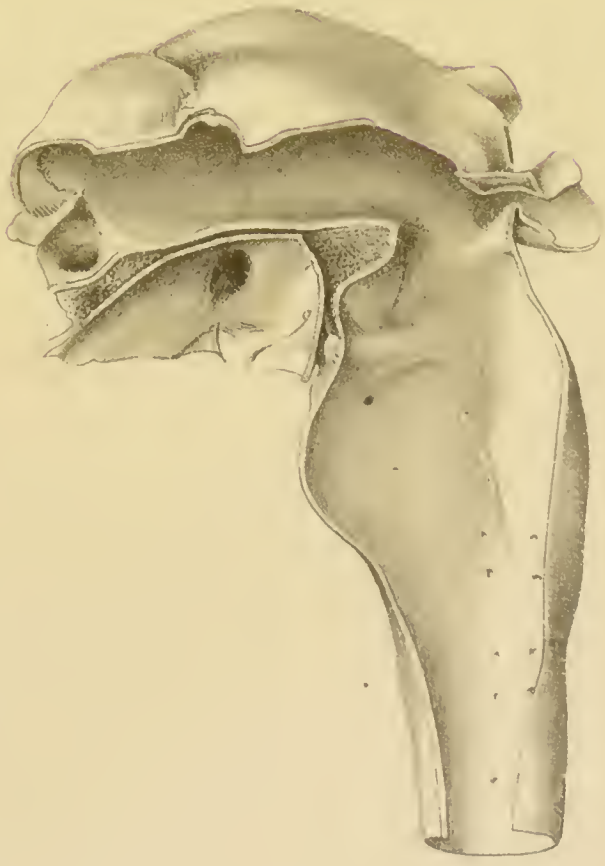

Dr N. Swoboda del.

Lith.u. Druck v. Th. Bannwar

Verlag von Josef Šafář in Wien.